

# Seboroická dermatitída

MUDr. Dušan Buchvald, PhD.

Detská dermatovenerologická klinika LFUK a DFNSP, Bratislava

Seboroická dermatitída je časté zápalové ochorenie kože, ktorého priebeh a klinický obraz sa medzi jednotlivými pacientmi môže do značnej miery líšiť a výrazne sa mení aj v závislosti na veku. Choroba najčastejšie postihuje na mazové žľazy bohaté oblasti tváre, kapilícia a hrudníka, ale nie vždy je sprevádzaná nadmernou produkciou kožného mazu. Zvýšený záujem o lipofilné kvasinky rodu *Malassezia* v ostatných rokoch oživil hypotézu, že seboroická dermatitída je zapríčinená poruchou rovnováhy medzi týmito komenzálnymi mikroorganizmami a ich hostiteľom. Efektívnu a bezpečnú liečbu predstavujú slabé topické steroidy aj antimykotiká, choroba má však tendenciu recidivovať.

**Kľúčové slová:** seboroická dermatitída, *Malassezia*, individuálna vnímavosť, liečba.

## Seborrhoeic dermatitis

Seborrhoeic dermatitis is a common inflammatory disease of the skin that varies greatly in severity between individuals and with time. It occurs most often on the face, scalp and chest, but it is not always accompanied by overproduction of sebum (seborrhoe). The recent resurgence of interest in *Malassezia* yeasts has revived the old hypothesis that seborrhoeic dermatitis is caused by an altered relationship between these skin commensals and the host. Both antifungal and anti-inflammatory steroid preparations have been used to treat seborrhoeic dermatitis effectively and safely, but the disease tends to recur frequently.

**Keywords:** seborrhoeic dermatitis, *Malassezia*, individual susceptibility, treatment.

Dermatol. prax, 2009, 3(3): 98–101

## Úvod

Seboroická dermatitída je **chronické zápalové ochorenie kože** detí aj dospelých s len čiastočne známou etiopatogenezou a vo väčšine prípadov s charakteristickým klinickým obrazom. Choroba je však komplexnejšia než by mohlo vyplývať z jej názvu – nie všetci pacienti majú mastnejšiu kožu a klinický obraz sa môže medzi jednotlivými pacientmi do značnej miery líšiť. Nejednotnosť vládne aj v chápaní a používaní názvov pre rôzne klinické obrazy, ktoré sa dávajú do súvislosti so seboroickou dermatitídou.

**Pojem seborrea** (*seborrhoe*), znamenajúci nadmernú tvorbu (a sekréciu) kožného mazu, sa často využíva na označenie ošupovania kože v kapilícii bez klinicky evidentného zápalu. U malých detí má charakter tvorby mastných, žltkastých šupín, pevne lipnúcich ku spodine (v anglickej literatúre sa označuje ako *cradle cap*), v dospelosti potom mastných (*seborrhoe oleosa*) alebo suchých (*seborrhoe sicca*), zvyčajne belavých šupín (v anglickej literatúre *dandruff* alebo *pityriasis capitis*). Nie vždy však ošupovanie býva sprevádzané nadprodukciami mazu hodnotenou pomocou sebumetrie (1). Väčšina autorov sa však zhoduje, že ošupovanie nezapálenej kože kapilícia predstavuje najmiernejšiu formu v rámci širokého spektra klinických prejavov seboroickej dermatitídy (2, 3).

## Etiopatogenéza

Napriek viacerým novým poznatkom etiopatogenéza seboroickej dermatitídy stále ostáva

nie celkom jasnou. **Pri vývoji choroby** sa úloha pripisuje predovšetkým **trom faktorom: zloženiu kožného mazu, lipofilným kvasinkám rodu *Malassezia* a individuálnej vnímavosti** jedinca na iritačné pôsobenie komponentov kožného mazu.

## Kožný maz

Vývody mazových žliaz sa s výnimkou dlaní a stupají nachádzajú na celom kožnom povrchu, ale **ich hustota a sekrécia kožného mazu je najvyššia v oblasti kapilícia, na tvári, prednej stene hrudníka a chrbte**.

**Produkcija mazu je pod hormonálnou kontrolou** – mazové žľazy sú aktívne v novorodeneckom a dojčenskom období pod vplyvom materských androgénov, potom sa ich veľkosť rýchlo znižuje a produkcia mazu prudko klesá, znova sa účinkom cirkulujúcich androgénov zvyšuje v puberte, zostáva na stabilnej úrovni (vyššej u mužov ako u žien) v 3. a 4. dekáde života a potom s vekom klesá, pomalšie u mužov a rýchlejšie po menopauze u žien (4).

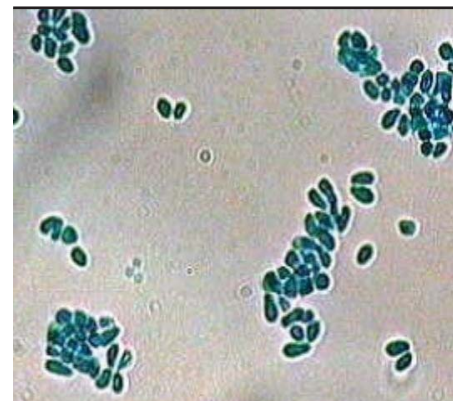
**Úlohou kožného mazu je ochrana pred ultrafialovým žiarením, pôsobením chemikálií, kolonizáciou mikroorganizmami**, ale podieľa sa aj na **epidermálnej diferenciácii, špecifických kožných hormonálnych reakciách a produkcii feromónov**. Zložený je predovšetkým z triacylglycerolov, mastných kyselín, skvalénu a esterov cholesterolu, voskov a sterolov. Triacylglyceroly a estery

kožného mazu sú po jeho sekrécii na kožný povrch štiepené enzýmami saprofytickej mikróbovej flóry až na voľné mastné kyseliny. Kožný maz jednoznačne zohráva úlohu pri vývoji seboroickej dermatitídy – jej maximum výskytu (prevalencia v závislosti od veku pacienta) časovo koreluje s obdobiami najvyššej aktivity mazových žliaz (dojčatá, adolescenti a mladí dospelí), predilekčne postihuje oblasti s najvyššou hustotou mazových žliaz a častejšie sa vyskytuje u mužov. Na druhej strane, opakovane sa nepodarilo dokázať koreláciu medzi množstvom vyprodukovaného mazu a vývojom seboroickej dermatitídy (5).

## Malassezia

Už pred vyše 100 rokmi Malassez poukázal na pravdepodobnú úlohu lipofilnej kvasinky,

**Obrázok 1.** Kultúra kvasiniek rodu *Malassezia* (foto Dr. Čonková, Košice).



vtedy označovanej ako *Pityrosporum*, v etiológii seborey (obrázok 1). Zvýšená aktivita mazových žliaz v novorodeneckom a dojčenskom veku umožňuje iniciálnu kolonizáciu lipofilnými kvasinkami, najmä oblasti kapilícia. Potom populácia kvasiniek dramaticky klesá, aby sa znova zvýšila pri náraste aktivity mazových žliaz v puberte. Dnes sa všeobecne akceptuje, že **niektoré druhy kvasiniek rodu *Malassezia*** sú vyvolávajúcimi faktormi seboreickej dermatitídy, a to aj napriek tomu, že sú súčasťou normálnej mikróbovej flóry ľudskej kože, že na rozdiel od *pityriasis versicolor* sa pri seboreickej dermatitíde nedokazuje ich myceliálna forma a že sa nepodarilo jednoznačne preukázať ich vyšší počet na koži pacientov so seboreickou dermatitídou v porovnaní so zdravými jedincami (6).

Na druhej strane, terapeutická efektívnosť viacerých liekov rôzneho chemického zloženia (od solí zinku a selénia, cez glykoly, až po azoly), ktorých jediným spoločným mechanizmom účinku je protikvasinkové pôsobenie, a rovnako aj veľmi tesná korelácia medzi redukciami intenzity dermatitídy a klesaním počtu kvasiniek u konkrétneho pacienta dokazujú, že tieto mikroorganizmy bezpochyby **zohrávajú úlohu pri vývoji seboreickej dermatitídy** (7). Lipidy kožného mazu predstavujú pre viaceré druhy rodu *Malassezia* zdroj potravy. Lipázy týchto mikroorganizmov degradujú dostupné triacylglyceroly na mastné kyseliny, pričom nasýtené mastné kyseliny kvasinky využívajú ako živiny a nenasýtené ponechávajú na povrchu kože. Experimentálne je možné dokázať zmenu zloženia kožného mazu ako dôsledok metabolizmu kvasiniek *Malassezia* (4). Do tohto rodu sa dnes radí trinásť druhov, z nich najpočetnejšie zastúpenie na koži človeka majú *M. restricta* a *M. globosa*, naopak, veľmi zriedkavo býva izolovaná *M. furfur* (8, 9).

### Individuálna vnímavosť

Ukazuje sa, že jedinci predisponovaní na vývoj seboreickej dermatitídy majú v porovnaní s osobami bez tejto predispozície **vyššiu vnímavosť** na iritačné **pôsobenie nenasýtených mastných kyselín z kožného mazu**. Dokazuje to možnosť vyvolať u seboreického pacienta, na rozdiel od nevímavého jedinca, charakteristické ošupovanie v kapilícii aplikáciou voľnej nenasýtenej mastnej kyseliny (napr. kyseliny olejovej) (6). Individuálna vnímavosť je pravdepodobne spôsobená vrodeným defektom permeabilnej bariéry epidermy (10). Nenasýtené mastné kyseliny prítomné vo zvýšenom množstve na povrchu kože môžu potom u vnímavého jedinca vyvolať zápalovú reakciu stimuláciou meta-

bolizmu kyseliny arachidonovej a následným uvoľnením mediátorov zápalu. Medzi jedincami vnímavými a nevímavými na vývoj seboreickej dermatitídy teda jestvuje rozdiel v penetrácii a zápalovej odpovedi na mastné kyseliny. Táto vrodená porucha bariérovej funkcie epidermy je aj pravdepodobným vysvetlením absencie jednoduchšej korelácie medzi počtom kvasiniek a vývojom seboreickej dermatitídy.

**Imunitná odpoveď na prítomnosť kvasiniek**, či už bunková alebo protilátková, prípadne priamo mikroorganizmami indukovaná sekrecia prozápalových cytokínov keratinocytmi, pravdepodobne nezohrávajú významnejšiu úlohu v patogenéze choroby.

### Epidemiológia

**Seboreická dermatitída** patrí medzi **často sa vyskytujúce dermatózy**, postihuje približne 3 % populácie, pokiaľ však bolo v epidemiologických štúdiách do klinického obrazu choroby zahrnuté aj jednoduché ošupovanie kože kapilícia bez zápalových prejavov, frekvencia výskytu sa pohybovala okolo 50 % (11). Choroba sa o niečo častejšie vyskytuje u jedincov mužského pohlavia a to aj v detskom veku.

**Prevalencia u detí** v prvých mesiacoch života sa pohybuje okolo 10 %, najvyššia je u novorodencov a dojčiat vo veku do 3 mesiacov (okolo 70 %, zápalová zložka je však vo väčšine prípadov len minimálna), potom rýchlo klesá a znovu vzrastá **vo veku puberty**. Vyššiu prevalenciu ako v celej populácii dosahuje seboreická dermatitída **aj u starších osôb** (nad 65 rokov veku), kde sa pohybuje okolo 7 % – 10 % a dáva sa do súvislosti predovšetkým s vyšším výskytom depresí pri poklese sebastačnosti (12).

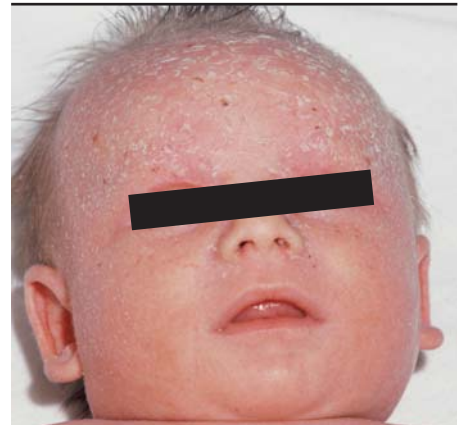**U pacientov chorých na AIDS** sa diagnostikuje v 30 % – 83 % prípadov.

### Klinický obraz

**Základným klinickým prejavom** seboreickej dermatitídy je **ostro ohraničené erytematoskvamózne ložisko s mastnými šupinkami žltkastej farby** na povrchu, obraz sa však do určitej miery líši v závislosti od veku pacienta.

Seboreická dermatitída **u malých detí** býva typicky **lokalizovaná** predovšetkým **v kapilícii, axilách, oblasti umbiliku a kožných riasach v plienkovej oblasti** (obrázok 2). Jej prejavy sa objavujú zvyčajne už v prvých mesiacoch života. Na len mierne zapálenej koži kapilícia sa tvoria veľké mastné šupiny žltkastej farby, často ulpievajúce na riedkych vlasoch a tvoriace niekedy aj rozsiahle nánosy. V intertriginózných priestoroch býva erytém výraznejší,

**Obrázok 2.** Dermatitis seborrhoica.



môže byť prítomné aj mokvanie a tvorba krúst. Vo väčšine prípadov seboreická dermatitída dojčiat spontánne ustúpi. Len veľmi zriedkavo sa u malých detí vyvíja generalizovaná forma seboreickej dermatitídy pod obrazom exfoliatívnej erythrodermie (*erythrodermia desquamativa Leiner*), spojenej s hnačkami, rekurentnými infekciami a lymfadenopatiou. Príčinou býva najčastejšie niektorý z primárnych imunodeficientných stavov.

**V dospelosti** bývajú najčastejšie ložiská seboreickej dermatitídy **lokalizované v kapilícii, na rozhraní kapilícia a neovlasenej kože, v obočích, nad koreňom nosa, v nazolabiálnych ryhách a v presternálnej oblasti** (v tzv. seboreických oblastiach kože). Často bývajú postihnuté aj **intertriginózne priestory** – axily, ingviny, retroaurikulárny alebo submamárny priestor. Ostro ohraničené, len minimálne infiltrované erytematoskvamózne ložiská bývajú nepravidelného tvaru a sú pokryté mastnými žltkastými šupinkami. Mokvanie a tvorba krúst sú prítomné len výnimočne, môže ku nim dôjsť najmä po vydráždení existujúcich prejavov expozíciou UV žiareniu alebo agresívnou lokálnou terapiou. Svrbenie býva len mierne alebo chýba úplne, lymfadenopatia nepatrí do klinického obrazu seboreickej dermatitídy. V presternálnej oblasti býva ošupovanie menej výrazné, pravdepodobne vďaka mechanickému odlučovaniu šupiniek trením odevu. V tejto lokalizácii mávajú ostro ohraničené ložiská často anulárny alebo polycyklický tvar a táto forma ochorenia sa označuje ako *dermatitis seborrhoica mediothoracica figurata*. Pribeh seboreickej dermatitídy dospelých je chronický, s častými recidívami. Veľmi agresívnou lokálnou liečbou vydráždené ochorenie môže niekedy vyústiť až do erythrodermie, najmä u starších pacientov.

Choroba má tendenciu v rámci roka ustupovať, resp. prebiehať miernejšie v letných mesiacoch a zväzňovať sa v zime. Intenzitu klinických

prejavov seboroickej dermatitídy ovplyvňujú aj viaceré ďalšie faktory – dietetické vplyvy (čokoláda, alkohol) a psychika pacienta (stres).

### Sprievodné ochorenia

**Klinický obraz seboroickej dermatitídy** môže **sprevádzať niektoré neurologické a psychiatrické choroby**, predovšetkým morbus Parkinson a depresívne poruchy nálady. Ochorenie, najmä pri postihnutí kapilícia, má určitý vzťah k psoriáze – majú podobný klinický obraz aj niektoré histologické známky. Psoriatické ložiská s mastnými šupinami v kapiliciu sa aj často označujú ako sebopsoriáza. Seboroická dermatitída môže častejšie prebiehať aj paralelne s niektorými inými dermatózami – rosaceou alebo acne vulgaris.

**Torpídne prebiehajúca**, často generalizovaná a na liečbu slabo reagujúca **seboroická dermatitída** je jedným **z klinických prejavov AIDS**, často aj u osôb, ktoré ňou dovtedy netrpeli. Dnes sa však vzhľadom na klinické a histologické odlišnosti začína považovať za samostatnú nozologickú jednotku (2).

### Ekzematidy

**Zvláštnymi formami seboroickej dermatitídy** väčších detí a dospelých sú **ekzematidy**. Ich prejavy majú tendenciu k diseminácii a sú zvyčajne lokalizované na trupe, mimo predilekčných seboroických a intertriginózných oblastí. Môžu pretrvávajúť niekoľko týždňov, ale napokon ustupujú aj spontánne. Najčastejším z nich je pityriasis roseaformný ekzematid (*eczematides pityriasis roseaformes*), ktorý vytvára početné malé okrúhle alebo oválne ložiská ružovočervenej farby s diskretným ošupovaním na povrchu, pripomínajúce *pityriasis rosea*. Na rozdiel od nej však môžu byť prejavy prítomné okrem trupu aj na tvári, krku a distálnych častiach končatín, chýba primárne ložisko (tzv. heraldická škvrna) a ošupovanie nemá typický golierikovitý charakter ako pri pityriáze. Svrbenie nebýva prítomné. *Eczematides folliculariae* sa prejavuje folikuloovo uloženými drobnými papulkami ružovej farby, s malými mastnými šupinkami na povrchu, ktoré bývajú lokalizované na trupe a končatinách. Diagnostické problémy môže spôsobovať *eczematides psoriasiformes*, ktorý

imituje exantematickú formu psoriázy. Je možné ho odlíšiť podľa chýbania typických fenoménov pri metodickom škrabaní a prípadne histologickým vyšetrením.

### Histopatológia

**Mikroskopický obraz** je **nešpecifický**. Epiderma je mierne akantotická, v jej horných vrstvách je pozorovateľná hyperkeratóza s fokálnou parakeratózou, v stratum spinosum diskretná spongióza. V klasickom obraze sa opisuje prítomnosť granulocytov v oblasti folikulových ústí (3). V kóriu je mierny edém a perivaskulárny lymfocytový infiltrát.

### Diagnóza a diferenciálna diagnóza

**Diagnóza seboroickej dermatitídy** vychádza **z klinického obrazu, histologické vyšetrenie** je niekedy potrebné na odlíšenie iných dermatóz (psoriázy, histiocytózy vychádzajúcej z Langerhansových buniek u detí). Pri anulárnych ložiskách je potrebné zvážiť **mykologické vyšetrenie** na vylúčenie dermatofytózy, pri intertriginózných prejavoch **kultivačné vyšetrenie prítomnosti kvasiniek**. V dojčenskom veku je často veľmi ťažko odlíšiť seboroickú a atopickú dermatitídu. U dospelých je pri prejavoch na tvári potrebné odlíšiť periorálnu dermatitídu, pri diseminovaných prejavoch *pityriasis rosea*.

### Liečba

**Zásadou terapie seboroickej dermatitídy** je využitie **šetrne pôsobiacich prípravkov na lokálne použitie**, dráždiace externá môžu zápal zväzňovať.

**Pri postihnutí kapilícia** sa ordinujú **šampóny s obsahom antimykoticky alebo keratolyticky pôsobiacich látok** (azolov, ciklopiroxolamínu, dechtu, pyritiónu zinku, seleniumsulfidu, kyseliny salicylovej alebo ich kombinácií). Pri výrazných nánosoch šupín tieto možno odstrániť ošetrovaním kapilícia **5 % kyselinou salicylovou v hydrofilnom masťovom základe**, u dočiat často postačí len mechanické vyčesanie po predchádzajúcom **ošetrovaní detským olejom**. Torpídnejšie prejavy v kapiliciu je možné ošetrovať **slabými kortikosteroidmi vo forme lócia**.

**Na ložiská na neovlasenej koži** sa aplikujú **slabé lokálne kortikosteroidy alebo antimykotiká v krémovom základe** (imidazoly), na diskretné prejavy sú vhodné aj **pasty so sírou alebo ichtyolom**.

**Pri ťažkom priebehu** možno podať **azolové antimykotikum aj celkovo**.

### Literatúra

1. Pierard-Franchimont C, Xhauflaire-Uhoda E, Pierard GE. Revisiting dandruff. *Int J Cosmet Sci* 2006; 28: 311–318.
2. Gupta AK, Bluhm R. Seborrheic dermatitis. *J Eur Acad Dermatol Venereol* 2004; 18: 13–26.
3. Schwartz RA, Janusz CA, Janniger CK. Seborrheic dermatitis: an overview. *Am Fam Physician* 2006; 74: 125–130.
4. Ro BI, Dawson TL. The role of sebaceous gland activity and scalp microfloral metabolism in the etiology of seborrheic dermatitis and dandruff. *J Investig Dermatol Symp Proc* 2005; 10: 194–197.
5. Burkhart CG, Burkhart CN. Qualitative, not quantitative, alterations of sebum important in seborrheic dermatitis. *J Eur Acad Dermatol Venereol* 2009; 23: 441.
6. DeAngelis YM, Gemmer CM, Kaczvinsky JR, Kenneally DC, Schwartz JR, Dawson TL, Jr. Three etiologic facets of dandruff and seborrheic dermatitis: Malassezia fungi, sebaceous lipids, and individual sensitivity. *J Investig Dermatol Symp Proc* 2005; 10: 295–297.
7. Hay RJ, Graham-Brown RA. Dandruff and seborrheic dermatitis: causes and management. *Clin Exp Dermatol* 1997; 22: 3–6.
8. Aspiroz C, Moreno LA, Rezusta A, Rubio C. Differentiation of three biotypes of Malassezia species on human normal skin. correspondence with *M. globosa*, *M. Symptodialis* and *M. restricta*. *Mycopathologia* 1999; 145: 69–74.
9. Sugita T, Suzuki M, Goto S, Nishikawa A, Hiruma M, Yamazaki T, Makimura K. Quantitative analysis of the cutaneous Malassezia microbiota in 770 healthy Japanese by age and gender using a real-time PCR assay. *Med Mycol* 2009; v tlači (DOI: 10.1080/13693780902977976).
10. Harding CR, Moore AE, Rogers JS, Meldrum H, Scott AE, McGlone FP. Dandruff: a condition characterized by decreased levels of intercellular lipids in scalp stratum corneum and impaired barrier function. *Arch Dermatol Res* 2002; 294: 221–230.
11. Dawson TL, Jr. Malassezia globosa and restricta: breakthrough understanding of the etiology and treatment of dandruff and seborrheic dermatitis through whole-genome analysis. *J Investig Dermatol Symp Proc* 2007; 12: 15–19.
12. Mastroiardo M, Diaferio A, Vendemiale G, Lopalco P. Seborrheic dermatitis in the elderly: inferences on the possible role of disability and loss of self-sufficiency. *Acta Derm Venereol* 2004; 84: 285–287.

**MUDr. Dušan Buchvald, PhD.**

Detská dermatovenerologická klinika  
LFUK a DFNSP  
Limbová 1, 833 40 Bratislava  
buchvald@nextra.sk



Viac informácií nájdete na

[www.dermatologiapreprax.sk](http://www.dermatologiapreprax.sk)