

Neurofyziologické metody v diagnostice míšních lézí

prof. MUDr. Ivana Štětkářová, CSc.

Neurologická klinika, 3. lékařská fakulta Univerzity Karlovy a FN KV, Praha

V éře neustálého prohlubování a zdokonalování zobrazovacích metod v diagnostice míšních lézí (například magnetická rezonance, PET/CT, apod.) se neurofyziologické metody zdají být stále méně a méně významné. Jejich přínos však zůstává při stanovení diagnózy, určení prognózy, průkazu subklinické dysfunkce nebo jasném potvrzení klinické poruchy, která není na morfologických metodách patrná. Morfologické metody spolehlivě určí anatomické poměry v páteřním kanále včetně struktur, které se nacházejí v blízkosti míchy a kořenů. K finální diagnostice je stále nutná vzájemná korelace morfologických a funkčních metod, doplněná podrobnou anamnézou a objektivním klinickým nálezem. Elektrofyziologické metody lze použít k přesnějšímu určení dysfunkce na úrovni míšního segmentu, míšního reflexního oblouku, motoneuronu či jednotlivé míšní dráhy. V práci je podán stručný přehled neurofyziologických metod, které se v současné době v diagnostice míšních dysfunkcí používají (somatosenzorické a motorické evokované potenciály, reflexní děje včetně periody útlumu).

Klíčová slova: neurofyziologické metody, mícha, somatosenzorické a motorické evokované potenciály, kožní perioda útlumu.

Neurophysiological methods in diagnosis of spinal cord lesions

Neurophysiological methods are less and less significant contributing to diagnosis of spinal cord lesions in the period of continuous technical improvement of imaging methods such as magnetic resonance, PET/CT, etc. However, their benefit remains in diagnosis, prognosis, evidence of subclinical dysfunction, or clear evidence of a spinal cord lesion that is not apparent on morphological methods. These morphological methods (magnetic resonance imaging, CT, x-ray) reliably determine anatomical proportions in the spinal canal, including structures that are located near the spinal cord and spinal roots. A correlation between morphological and functional methods is required, based on a detailed history and objective clinical finding. Electrophysiological methods can be used to determine dysfunction at the level of the spinal segment, spinal reflex arc, motoneuron or spinal pathways. In this study we present an overview of neurophysiological methods used in the diagnosis of spinal dysfunctions (somatosensory and motor evoked potentials, H reflex and F wave, cutaneous silent period).

Key words: neurophysiological methods, spinal cord, somatosensory and motor evoked potentials, cutaneous silent period.

Úvod

Poškození míšních struktur vede k typickým klinickým příznakům, ale někdy je stanovení přesné diagnózy obtížné. Klinické symptomy závisí na lokalizaci, velikosti a rychlosti vzniku patofyziologických změn. Míšní postižení lze určit vertikálně (krční-hrudní-bederní a sakrální) a horizontálně (v průřezu míšního segmentu) s postižením míšní šedi a drah eferentních a aferentních. Jde o poruchy hybnosti, cití, vazomotorické a trofické, autonomní vlákna inervující sfinktery a různé kombinace všech těchto poruch. Léze se mohou přímo či nepřímo týkat i míšních kořenů a senzitivních ganglií. Obecné diagnostické schéma zahrnuje pečlivou anamnézu, podrobné klinické neurologické vyšetření se zaměřením na míšní funkce, zobrazovací metody (nativní rentgen, CT a fakultativně CT myelografie, magnetická rezonance, spinální angiografie, apod.), laboratorní testy s vyšetřením séra a rozborem mozkomíšního moku a neurofyziologické metody.

Magnetická rezonance patří k základním standardním diagnostickým metodám k určení

míšních poruch. V současné době se tato metoda neustále zdokonaluje a pomocí nových metod – například MR zobrazení difuze (diffusion weighted imaging, DWI) a zobrazení tenzorů difuze (diffusion tensor imaging, DTI), umožňuje podávat informace o mikrostrukturální patologii a patofyziologii míchy v rámci nejrůznějších míšních chorob (Keřkovský et al., 2013). Neurofyziologické metody (EMG, evokované potenciály, reflexní děje, apod.) se v tomto kontextu zdají být stále méně a méně významné. Jejich nesporný přínos však stále zůstává při stanovení diagnózy, určení prognózy, průkazu subklinické dysfunkce nebo jasném potvrzení klinické poruchy, která není na morfologických metodách patrná. Neurofyziologické metody mají důležitou roli v bazálním výzkumu fyziologie a patofyziologie míchy, a to vše v kontextu s novými genetickými, biochemickými či farmakologickými objevy (Bulsara et al., 2002; Wu et al., 2015). Je stále řada chorob, které se týkají převážně míchy a u kterých je diagnóza stanovena „per exclusionem“, neboť jasnou příčinu neumíme běžnými morfologickými metodami určit. Neurofyziologické

metody v těchto případech hrají klíčovou roli v určení diagnózy (EMG u spinální svalové atrofie, SMA, či amyotrofické laterální sklerózy, ALS) (de Carvalho et Swash, 2013). Průlomové jsou neurofyziologické studie u neurodegenerativních nemocí nebo geneticky podmíněných chorob s dominujícím selektivním postižením určité neuronální subpopulace, které nově zjišťují přítomnost subklinické dysfunkce i v jiných subpopulacích či systémech (Kolenc et al., 2014). Například u sporadické a familiární formy ALS, kde je hlavním postižením léze motoneuronu, se v současné době kromě kognitivních dysfunkcí (ALS + frontotemporální demence) detekuje i porucha senzitivního systému. Tyto senzitivní dysfunkce jsou prokázány pomocí neurofyziologických metod (SEP) v kombinaci s MR DTI (Vucic et Kiernan, 2013; Iglesias et al., 2015).

Neurofyziologické metody (zejména somatosenzorické a motorické evokované potenciály) mají nadále své nezastupitelné místo při monitorování nervového systému během operací či výkonů dotýkajících se přímo nebo nepřímo nervových struktur (Costa et al., 2013).

Monitorování umožňuje větší radikalitu výkonu, spolehlivou pooperační prognózu, úpravu operační strategie během výkonu v závislosti na detekci případného míšního postižení (Nuwer et al., 2012).

Neurofyziologické metody v diagnostice míšních lézí

Neurofyziologické metody, které používáme k objektivizaci funkce nebo dysfunkce míchy, jsou založené na sledování určité populace neuronů, jejich axonů a jednotlivých míšních drah. Je třeba si uvědomit, jaké populace neuronů můžeme testovat a jaká nervová vlákna vyšetřovat. Např. velmi obtížně vyšetřujeme autonomní nervové buňky a jejich vlákna. Na druhé straně můžeme dobře sledovat funkce nejrychleji vedoucích myelinizovaných vláken a vyjádřit se k lézím postihujícím myelinovou pochvu (demyelinizační onemocnění).

Funkci míšní šedi, kterou tvoří motoneurony, interneurony, neuroglie a koncová rozvětvení aferentních vláken, můžeme vyšetřovat pomocí:

- vyšetření vodivosti nervů (elektroneurografie) včetně F vlny a H reflexu,
- jehlové elektromyografie,
- periody útlumu.

Funkci nervů a svalů lze určit pomocí elektromyografie, která detekuje případnou poruchu na úrovni nervosvalové ploténky, svalů, nervů, plexu, kořenů a buněk předních rohů míšních (Kimura, 2001). Míšní reflexní děje včetně excitability motoneuronu se sledují pomocí periody útlumu, H reflexu a F vlny. Autonomní vlákna lze testovat vyšetřením sympatické kožní odpovědi (sympathetic skin response, SSR) nebo analýzou variability srdeční frekvence (časová analýza – Ewingovy testy, spektrální analýza – SAVSF) (Šrotová et al., 2012).

Funkce jednotlivých míšních drah a příslušných nervových buněk vyšetřujeme pomocí těchto elektrofyziologických metod:

- somatosenzorickou dráhu, resp. zadní provazce a zadní rohy míšní pomocí somatosenzorických evokovaných potenciálů (SEP),
- pyramidovou dráhu, resp. nejrychleji vedoucí vlákna tractus corticospinalis a míšní motoneurony pomocí motorických evokovaných potenciálů (MEP),
- dráhu bolesti pomocí evokovaných potenciálů vyvolaných laserem (LEP) a kontaktním teplem (contact heat evoked potentials, CHEPS) (Lagerburg et al., 2016; Vlčková et al., 2014). LEP a CHEPS se používají více ve výzkumu a nepatří k rutinním diagnostickým metodám.

V článku se budeme dále zabývat nejčastěji používanými neurofyziologickými metodami, které lze využít v rutinní diagnostice míšních lézí. Půjde hlavně o evokované potenciály (somatosenzorické a motorické) a dále o reflexní děje míšní.

Evokované potenciály

Evokované potenciály se v diagnostice míšních lézí stále používají velmi často. Daná odpověď vzniká na vyvolaný podnět a šíří se z místa podráždění (většinou z periferní části nerového systému) danou aferentní nervovou dráhou až do centra nervového systému. Podrážděn může být jakýkoliv nerv nebo specifické smyslové čidlo (nervové zakončení nebo receptor). Vzniká generátorový potenciál, který se šíří jako akční potenciál po aferentním nervovém vlákne do specifické senzické oblasti kůry (Chiappa, 1997). Výjimkou jsou motorické evokované potenciály, které vznikají podrážděním motorické kůry. Signál se šíří descendně k příslušnému efektoru, tj. svalu. Není nutné zprůměrnění odpovědi na rozdíl od ostatních modalit evokovaných potenciálů.

Záleží na umístění stimulační a snímací elektrody. Při snímání z povrchu kůže jsou amplitudy 10x nižší než při snímání v blízkosti míšního generátoru (Štětkářová et al., 1993). Diferenciace odpovědi je méně zřetelná a čím dále jsme od generátoru, stává se obalovou křivkou a ztrácí detaily. Naopak čím je snímací elektroda uložena blíže ke generátoru vzruchu, tím jsou jednotlivé části odpovědi zřetelnější. Například při epidurálním snímání je míšní evokovaná odpověď po stimulaci periferního smíšeného nervu tvořena dvěma základními složkami: 1) *pohybujícím se („cestujícím“)* presynaptickým potenciálem (odrážejícím aktivitu zadních míšních kořenů, drah a intramedulárních vláken) a 2) *stacionárním postynaptickým potenciálem* (vyjadřujícím děje na úrovni míšní šedi v oblasti zadních míšních rohů). V oblasti kaudy je aferentní salva tvořena zejména presynaptickými potenciály, v oblasti lumbální intumescence pak stacionárním potenciálem. Jednotlivé odpovědi se v různých částech míchy od sebe liší tvarem, amplitudou, latencí a zastoupením jednotlivých komponent (Stejskal, 1993). Tyto změny jsou patrné na velmi malých vzdálenostech, což je dáno přesnou funkční a anatomickou diferenciací míchy (neurony a interneurony, míšní dráhy, aferentní vlákna, apod.).

Somatosenzorické evokované potenciály

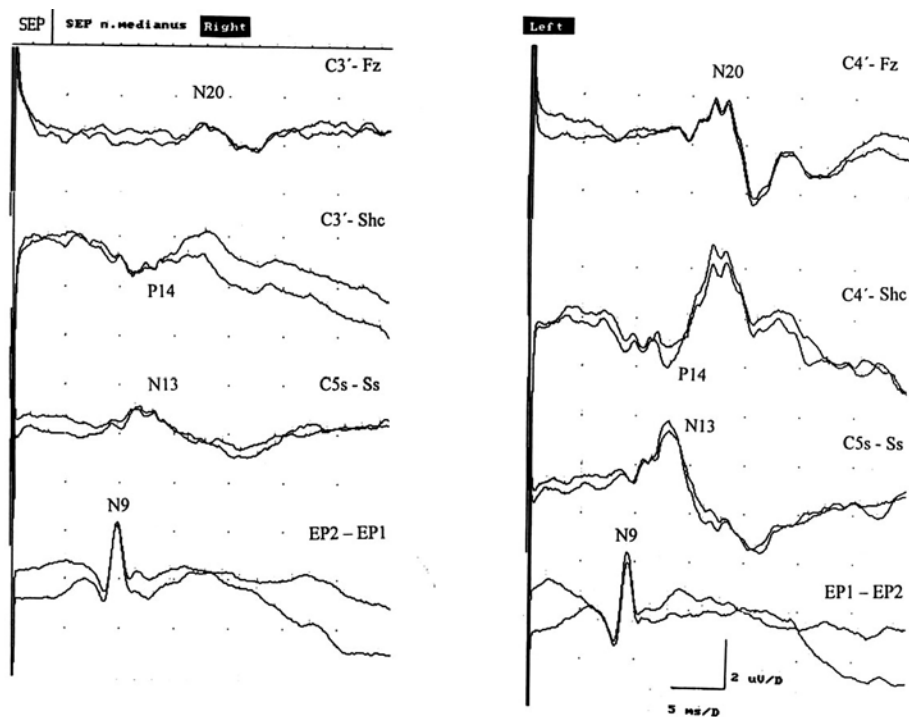
Jde o elektrické odpovědi, které jsou generované v senzické dráze na periferní, míš-

ní, podkorové a korové úrovni. Podrážděním na periférii vzniká synchronní salva vzruchů, která se šíří nervovou dráhou do specifické projekční korové oblasti v gyrus postcentralis. Předpokládá se, že vedení impulzu na podráždění periferního nervu se děje prostřednictvím proprioceptivních aferentních myelinizovaných vláken. V míše jsou vzruchy vedeny bez překřížení zadními provazci do oblasti prodloužené míchy, kde se nacházejí jádra zadních provazců. Odtud jsou vzruchy vedeny do thalamu a do primární somatosenzorické korové projekční oblasti v gyrus postcentralis. Výsledné odpovědi lze registrovat pomocí elektrod, které se umísťují v průběhu vyšetřované dráhy nad předpokládanými generátory odpovědi (American Clinical Neurology Society, 2006). Přístroje umožní zprůměrnit několik set odpovědí ve výslednou dobře reprodukovatelnou křivku (Chiappa et al., 1997).

Nejdůležitějším kritériem pro hodnocení evokované odpovědi je její přítomnost nebo absence. Hodnotí se latence a rychlost vedení, amplituda a tvar odpovědi (Kaňovský et Dufek, 2000). Při rozsáhlé demyelinizační lézi, postihující většinu vláken nervové dráhy, dochází k blokáde vedení a výsledkem může být absence evokované odpovědi. Častěji je postižena jen část vláken a výsledná abnormita odpovědi se projevuje prodloužením latence, snížením amplitudy či desynchronizací salvy vzruchů spojenou se změnou tvaru křivky. Záleží na stupni demyelinizace – na velikosti léze, jakou část populace nervových vláken postihne. Při méně rozsáhlých funkčních výpadech se úbytek kompenzuje zesilovacími schopnostmi převodních synaptických struktur nervového systému.

V rutinní praxi se používají somatosenzorické evokované potenciály, vyvolané elektrickou stimulací smíšeného nervu na zápěstí (n. medianus) a za mediálním kotníkem (n. tibialis). Obvyklé umístění snímacích elektrod je v Erbově bodě, v oblasti cervikální a lumbální intumescence, na skalpu v korových projekčních oblastech pro ruku a nohu. Lze odděleně posoudit úseky periferní a centrální a stanovit rychlost vedení impulzu v dané oblasti (odečtením latence v periferním úseku od latence odpovědi v centrálním úseku). S přibývajícím věkem se odpovědi zpomalují, což je zřejmě v důsledku zpomalování vedení v periferním úseku nervového systému (Stejskal, 1993). Jedním z dalších faktorů, které ovlivňují výslednou odpověď SEP, je výška pacienta. Důležité je tedy hodnoty evokovaných odpovědí korelovat na věk a výšku podle nomogramů.

Obr. 1. SEP *n. medianus* u syringomyelie v krční oblasti (zdola nahoru je snímání odpovědi v Erbově bodě, v oblasti krční, skalp-rameno, skalp); vpravo je patrné výrazné snížení amplitudy spinální odpovědi SEP N13, P14 i N20 (Štětkářová et al., 2001)



Onemocnění periferního nervového systému (polyneuropatie u diabetes mellitus, renálního či hepatálního postižení, u alkoholizmu, apod.) se projeví abnormální SEP odpovědí se zpomalením periferní rychlosti vedení. Segmentální dysfunkce krční míchy se projeví abnormálními spinálními odpověďmi (např. N13). Dysfunkce vlny P14 je spolehlivým markerem poškození zadních míšních provazců (obrázek 1). Zpomalení vedení v centrální části nervového systému je přítomné u ischemických lézí, tumorů, cervikální myelopatie, degenerativních onemocnění, roztroušené sklerózy a dalších (Invernizzi et al., 2011; Schlaeger et al., 2012; Nardone et al., 2016). U cervikální myelopatie bylo zjištěno, že CHEPS významně zvyšují záchyt míšních dysfunkcí v kombinaci se SEP (Jutzeler et al., 2017). Použití kombinace SEP a laserových evokovaných potenciálů prokazují postižení senzitivního systému u ALS (Isak et al., 2016).

Somatosenzorické evokované potenciály se také používají při intraoperačním monitorování k ochraně míchy během operace míšního nádoru, u cervikální myelopatie, u korekčních operací skolióz, při operacích aneurysmat abdominální aorty k prevenci ischemizace míchy, v intervenční radiologii při embolizaci arteriovných malformací, k ochraně kořenů při dekompresních operacích foraminálních stenóz či výhřezů disků, apod. (Verla et al., 2016; Rabai et al., 2016; Liu et al., 2016).

Motorické evokované potenciály

Principem metody je stimulace motorického kortexu (elektrická nebo magnetická) s následným snímáním odpovědi na svalovém břišku, jež umožňuje neinvazivně stanovit funkční integritu celé motorické dráhy. Při transkraniální magnetické stimulaci (TMS) dochází k indukci proudu ve vodivé tkáni časově proměnlivým (pulzním) magnetickým polem (Barker, 1985). V povrchových vrstvách kůže, kde se nachází množství senzitivních receptorů, je indukovaný proud o poměrně nízké intenzitě a stimulace je bezbolestná. Indukovaný proud klesá jen velmi málo se vzdáleností od místa stimulace (resp. od stimulační spirálové smyčky), takže lze dráždit i hlouběji uložené nervové struktury. Elektrickou stimulací vzniká odpověď přímá (D-wave, direct), jež je vyvolána přímou aktivací rychle vedoucích kortikospinálních vláken buď přímo v oblasti axonového hrbolku nebo v prvním internodiu. Odpověď nepřímá (I-wave, indirect) je transsynaptická prostřednictvím interneuronů. Kortikospinální neurony jsou ovlivněny synaptickými spoji se zevními aferentními vlákny (intraareálními kortikokortikálními, transkalózními, specifickými a nespecifickými talamokortikálními aferenty) a dále jsou ovlivněny vnitřními spoji (krátké axonální synaptické spoje z lokálních korových neuronů) (Chen et al., 2008).

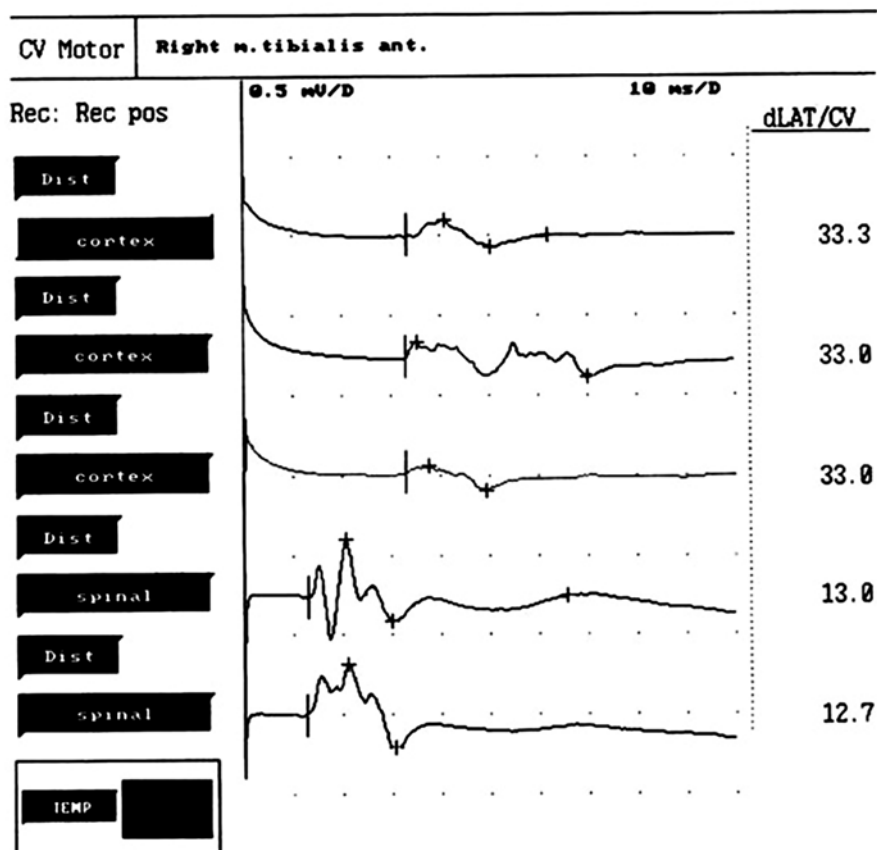
Výhodou motorického potenciálu snímání na periférii je vysoká amplituda (velikosti mV), její snadná vybitelnost a registrace. Není

potřeba zprůměrnění. Stanovuje se rychlost vedení vzruchu, za který projde impuls z oblasti motorické kůry do míchy a dále do periferie. Hodnotí se tzv. centrální motorický kondukční čas (CMCT), který je dán rozdílem latencí při stimulaci motorické kůry a míšního kořene. Důležité je, zda je odpověď přítomna, jakou má latenci a amplitudu. Výsledky jsou porovnávány s normou, latence po korelaci na výšku vyšetřovaného (dle nomogramů). Amplitudy podléhají značné variabilitě. Spíše než absolutní hodnotu amplitudy MEP lze vyjádřit její velikost jako poměr této hodnoty k amplitudě motorické odpovědi po stimulaci periferního nervu (poměr amplitudy MEP/amplitudě motorické odpovědi CMAP). Zvýšení amplitudy vyvolané odpovědi lze docílit tzv. facilitací (Groppa et al., 2012). Nejpoužívanější technikou je mírná volní kontrakce (5–10%) cílového svalu během aplikace stimulu. Dochází k lehkému zkrácení latence a výraznému zvýšení amplitudy odpovědi. Povrchové svalové MEPs jsou výrazně ovlivněny svalovými myorelaxanciemi a halogenovanými anestetiky (isofluran), naopak při snímání epidurálním nebo přímo z míchy není přímá odpověď (D-wave) ovlivněna. Kontraindikace vyšetření MEP jsou podobné jako při vyšetření MR. Vyšetření nelze provádět u osob s kovovými materiály v těle (např. kovové svorky na krčku aneurysmatu) a u osob s implantovaným kardiostimulátorem. Relativní kontraindikací je epilepsie, těhotenství a implantované programovatelné pumpy.

Stimulace motorické kůry vyvolá odpověď ve všech kosterních svalech včetně svalů obličeje. Reguluje se jehlovou nebo povrchovou elektrodou. Nejčastěji se elektrody umísťují na drobné svaly ruky (m. abductor pollicis brevis, m. abductor digiti quinti), na dolních končetinách zejména m. tibialis anterior nebo m. extensor hallucis brevis. Po stimulaci motorické kůry na vertexu se stimuluje v oblasti spinální – krční a bederní. Není drážděna přímo mícha, ale dráždí se příslušné kořeny (podle cílového svalu) při výstupu ve foramen intervertebrale. Jak již bylo výše uvedeno, hodnotí se latence, amplituda a centrální motorický kondukční čas (Groppa et al., 2012; Bareš et al., 2003).

MEP se v rámci spinálních poruch velmi často používají v diagnostice cervikální myelopatie, amyotrofické laterální sklerózy, roztroušené sklerózy (obrázek 2) či syringomyelie (Štětkářová et al., 2009; Vucic et al., 2013; Kalkers et al., 2007). Používají se u operací míšních nádorů, korekcí skolióz či při operacích aneurysmat torakoabdominální aorty (Koht

Obr. 2. MEP m. tibialis anterior u nemocné s roztroušenou sklerózou; prvni tři odpovedi jsou po korové stimulaci, další dvě jsou po stimulaci spinální; nápadné je snížení a desynchronizace odpovedi po korové stimulaci a zpomalení centrálního kondukčního času



et al., 2016; Jin et al., 2015). Bylo zjištěno, že ztráta motorické odpovedi snímané ze svalu se zachováním spinální D-wave ukazatelem pouze přechodného motorického deficitu. Při ztrátě odpovedi ze svalu a z míchy jde o deficit trvalý. Zřetelné klinické a elektrofyziologické zlepšení (zrychlení vedení motorickou dráhou) bylo pozorováno po dekompresi míchy u akutních výřezů plotének v oblasti krční (Chang et Lin, 1999).

Cervikální myelopatie

Pro diagnostiku cervikální myelopatie je doporučeno použití kombinace neurofyziologických metod, zejména SEP, MEP, vyšetření vodivosti a použití kožní periody útlumu (Nardone et al., 2016). Míšní dysfunkce na segmentální úrovni se prokazuje nálezem abnormální vlny SEP N13, zatímco jasný průkaz léze v oblasti zadních provazců je patrný při nález abnormity vlny SEP P14. Kombinace vyšetření SEP a MEP slouží k monitoraci míšních funkcí v horizontu času, s případným odesláním na chirurgickou dekompresi při zhoršení jejich nález (Bednařík et al., 2008). EMG určí postižení kořene, tj. myeloradikulární lézi. Vysoce senzitivní v detekci subklinické míšní léze u cervikální spondylo-

geny myelopatie je také kožní perioda útlumu (Štětkařová et al., 2009), která prokazuje centromedulární lézi. Klíčová zůstává vzájemná korelace neurofyziologických nálezů s výsledky na magnetické rezonanci (Nardone et al., 2016; Keřkovský et al., 2013).

Akutní míšní poranění

Podobná důležitost v použití multimodálních neurofyziologických metod je uváděna u akutního míšního traumatu (Curt et al., 2012), kde se doporučuje použití SEP včetně dermatomových evokovaných potenciálů ke stanovení dysfunkce zadních míšních provazců, dále laserové evokované potenciály a CHEPS pro testování spinothalamické dráhy, MEP k určení funkce kortikospinální dráhy, použití SSR k určení autonomních míšních funkcí a EMG pro zhodnocení funkce svalů trupu (Frostell et al., 2012) a pánevního dna (Tankisi et al., 2016).

Reflexní děje

Mezi méně používané neurofyziologické metody, kterými lze také stanovit míšní poruchy, patří H-reflex, F vlna, reflex kožního sympatiku a perioda útlumu.

H-reflex a F vlna

Excitabilitu míšního motoneuronu sledujeme pomocí H reflexu a F vlny (Leis et al., 1996). H reflex řadíme mezi nejjednodušší míšní monosynaptické reflexy. Jeho aferentní část je tvořena aktivovanými aferentními vlákny skupiny Ia ze svalových větének, která vedou signál do míchy, kde vzniká synchronizovaný excitační postsynaptický potenciál příslušného alfa-motoneuronu. Výsledný signál je veden eferentními částmi zpět ke svalu, tj. axonem alfa-motoneuronu. Tato reflexní odpoved vzniká nízkoprahovou stimulací. Se zvyšující se intenzitou z podprahové k supramaximální stimulaci se amplituda odpovedi H reflexu snižuje a vymizí a je poté nahrazena F vlnou, která má jinou genezi a má variabilní latenci i amplitudu. Odpovídá podráždění různé populace motoneuronů s rozdílnými vodivými charakteristikami. Naproti tomu latence i amplituda H reflexu je poměrně stabilní, protože je vyvolána aktivací stále stejné neuronální populace. H reflex se rutinně vyšetřuje pouze po stimulaci n. tibialis, kde představuje ekvivalent k vyšetření reflexu šlachy Achillovy, tj. reflexní oblouk kořene S1. F vlna je pozdní odpovedí a vzniká po antidromním podráždění části motoneuronů předních rohů míšních; je výrazem jejich reexcitace. F vlnou lze vyšetřit i proximální část nervu včetně jeho kořene.

Klinicky se H reflex i F vlna využívá zejména v diagnostice radikulopatií (zejména S1) a neuropatií (Fraser et Olney 1992), ale i v rámci intraoperačního monitorování míšních funkcí (Leppanen et al., 2012). Zpomalení latence nebo nevybavnost H reflexu z m. soleus potvrzuje radikulopatii S1. Podobné nálezy s absencí H reflexu se vyskytují u polyneuropatií různé etiologie (diabetické, alkoholové, uremické, apod.). Korelují s klinicky nevybavným reflexem šlachy Achillovy. H reflex pomáhá k určení poruchy vedení v proximálním úseku (syndrom Guillen-Barrého, proximální diabetická neuropatie, apod). U centrálních lézí bývá zvýšená amplituda H reflexu. Poměr maximální amplitudy H reflexu a maximální motorické (M) odpovedi se využívá k určení excitability míšního motoneuronu (poměr H/M). Tento poměr je zvýšen u osob s centrální lézí, u nichž je více motorických jednotek aktivováno reflexně (Leis et al., 1996). Fyziologické rozpětí poměru maximálních amplitud H/M je mezi 5–35% (0,05–0,35). Hodnoty nad 0,35 jsou považovány za abnormálně zvýšené, odrážejí excitabilitu míšního motoneuronu a bývají přítomné u centrálních lézí se spasticitou. Normální hodnota amplitudy F vlny je kolem 5% maximální M odpovedi. Její

vyšší perzistence se nachází u léze centrálního motoneuronu, zejména je-li přítomná spasticita. F vlna se často vyšetřuje u akutních míšních traumat v kombinaci s dalšími neurofyziologickými metodami, například společně s MEP (Petersen et al., 2017). U míšního šoku se F vlna objevuje později po vzniku léze, například až za tři týdny (Leis et al., 1996).

Reflex kožního sympatiku

Reflex kožního sympatiku (SSR) je polysynaptický reflex, který je vyvolán různými aferentními podněty. Jde o reflexní odpověď, která vznikne v hluboké vrstvě kůže po aktivaci potních žlaz cholinergními sympatickými eferentními vlákny. Odpovědi snímáme na plosce nebo v dlani a lze je vybavit po různých nespecifických podnětech, například po hlubokém nádechu, po elektrické stimulaci smíšeného nervu nebo po hlasitém akustickém podnětu. Měřená odpověď má dlouhou latenci a odráží aktivitu pomalu vedoucích postganglionárních vláken typu C, jejichž rychlost vedení je kolem 1–2 m/s. Vliv na výslednou odpověď mají bazální ganglia, premotorický kortex, temporální a frontální kortex, hypotalamus, limbický systém a retikulární formace kmene. Eferentní část reflexního oblouku začíná v hypotalmu, pokračuje v laterálních provazcích míchy a končí v sympatických preganglionárních neuronech v antero-laterálním traktu. Abnormální reflexní odpověď je topicky i diagnosticky nespecifická. Tento test byl použit například u chronického míšního poranění k zhodnocení sudomotorických míšních funkcí (Previnaire et al., 2012), ale také u nemocných s roztroušenou sklerózou (Saari et al., 2008).

Kožní perioda útlumu

Inhibiční míšní procesy lze sledovat pomocí periody útlumu (obrázek 3). Během volní kontrakce svalu dochází u zdravého jedince k přechodnému snížení až vymizení EMG aktivity v závislosti na různých typech stimulace. Tuto „periodu útlumu“ vyvoláme drážděním smíšeného nervu, kožních aferentních vláken či transkraniální stimulací kortexu. Začátek kožní periody útlumu (cutaneous silent period, CSP) bývá 60–80 ms po bolestivém podnětu a trvá zhruba 150–200 ms. Aferentní část tohoto reflexního oblouku tvoří pomalu vedoucí tenká myelinizovaná vlákna A-delta. Jde o ochranný míšní reflex, na kterém se podílejí míšní inhibiční děje i modulace kortexu (Leis et al., 2000). Klíčovou roli hraje inhibice motoneuronu prostřednictvím Renshawových buněk, presynaptická inhibice kortikospinálních vláken

a míšních interneuronů, které vedou podněty z kůry k motoneuronu, a postsynaptická inhibice míšního motoneuronu (Floeter, 2003). Délka trvání CSP se prodlužuje se zvyšující se intenzitou stimulace. V proximálních svalech má kratší trvání.

Abnormálně prodloužený začátek nebo dokonce nevybavnost kožní periody útlumu byly popsány u lehké cervikální myelopatie, syringomyelie a jiných intramedulárních lézí jako projev míšní dysfunkce, korelující s klinickými projevy poruchy termického a algického cití (Štětkařová et al., 2001). Dále bylo zjištěno, že u těžkých krčních radikulopatií s průkazem abnormální spontánní aktivity v kořenových svalech, byla CSP dobře vybavná (Leis et al., 2011). Zdá se, že A-delta vlákna jsou méně citlivá na chronickou kompresi. U lézí brachiálního plexu včetně avulzí kořenů může být také normálně vybavná CSP (Vaško et al., 2017). Byla nalezena těsná klinická korelace mezi absencí CSP a senzitivní kořenovou lézí. Abnormálně prodloužený začátek CSP byl také popsán u whiplash syndromu (Lo et al., 2007) jako projev lokalizované centromedulární míšní dysfunkce.

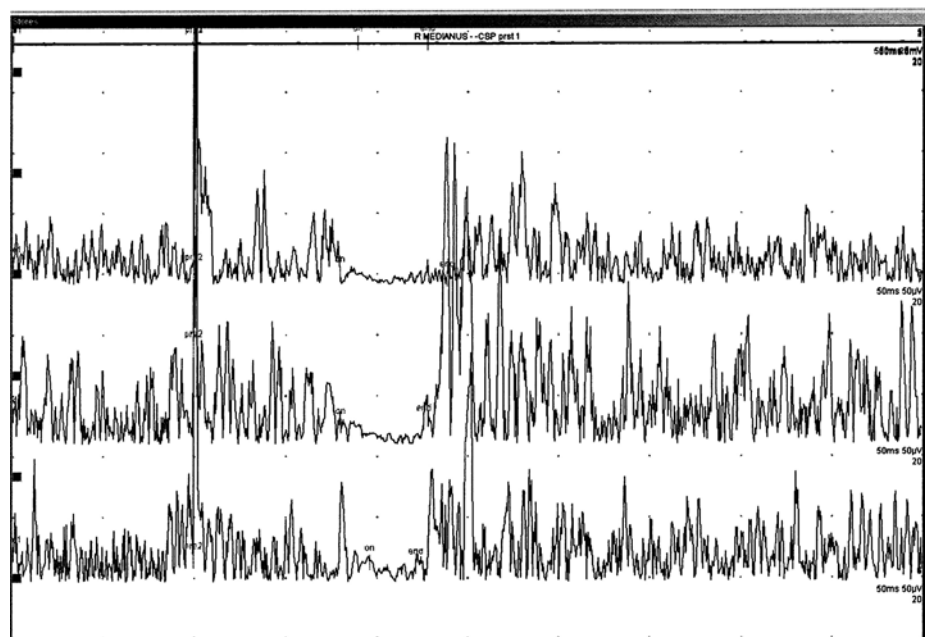
Míšní a kortikální plasticita

Během života jsou naše neuronální sítě modulovány podle vnějších i vnitřních podnětů. Jde o běžné adaptační schopnosti centrálního nervového systému, které se nazývají „plasticita“. V poslední době vychází řada prací, které se zabývají funkční plasticitou centrálního nervového systému, tj. mozku a míchy (Chen et al., 2002; Holly et al., 2007). Mechanizmy kortikální plasti-

city byly studovány pomocí transkraniální magnetické stimulace v experimentu na zvířatech i u lidských dobrovolníků a nejčastěji se týkají deafferentace po akutní lézi periferního nervu nebo po amputaci končetin. Po deafferentaci dochází ke kortikální reorganizaci, která je dána aktivací do té doby němých kortiko-kortikálních spojení. Dochází k lokálnímu snížení inhibice a ke změně efektivit synaptické aktivity. V intrakortikální inhibici je hlavním mediátorem GABA a její změny (Serradj et al., 2016). Důležitá je také funkce a aktivita NMDA receptorů. Například plastické změny navozené repetitivní transkraniální magnetickou stimulací (rTMS) bývají dočasné. Může dojít ke snížení spasticity a bolesti (Gunduz et al., 2014).

Plastické změny na úrovni míšní zahrnují rovněž změny prahu dráždivosti neuronů, jejich synaptické změny a schopnosti axonů vést impulzy. Jednou z forem plasticity je například schopnost synapse adaptovat se na rozdílné stavy podle své předchozí aktivity (Bertrand et Czalets, 2013). U zvířat i u osob po míšním traumatu dochází po aplikaci nácviku chůze na chodítku ke krátkodobým adaptačním míšním změnám (Wolpaw et Tennesen, 2001). Bylo zjištěno, že senzitivní stimulace na periférii indukuje krátkodobé změny ve specifických neuronálních míšních okruzích, zejména interneuronální síti v rámci reciproční inhibice Ia (Peret et al., 2003). Výrazná deteriorace v periferní části nervového systému může být ovlivněna řadou intervenčních zásahů v závislosti na přesném stanovení míšní dysfunkce (Petersen et al., 2017; Tankisi et al., 2016). Zachování řízení motoriky po míšním poranění závisí na stavu rezi-

Obr. 3. Kožní perioda útlumu (CSP) po stimulaci 1., 3., 5. prstu, normální nále; snímání z m. abductor pollicis brevis, intenzita stimulace 10x nad senzitivní práh; začátek CSP je podobný u všech tří záznamů (75–80 ms), délka trvání je mezi 60–80 ms; je použito 20 zprůměrnění



duálních ascendentních a descendentních drah, které vedou přes místo léze, resp. na vzájemném propojení aferentních a eferentních signálů prostřednictvím interneuronálních míšních sítí. Důležité jsou zejména funkčně němé neuronální míšní struktury se zachovaným zbytkovým supraspinálním vlivem. Uvádí se termín diskompletní míšní léze, kdy pacient není schopen volního pohybu, ale neurofyziologicky je jasný průkaz zachovaného vedení signálu přes místo léze. Tyto stavy lze využít v rehabilitaci k epidurální nebo míšní stimulaci (Mayr et al., 2016; Bocci et al., 2015).

Pomocí neurofyziologických metod lze také objektivizovat a monitorovat účinek farmak, vliv neurorehabilitace nebo neuromodulačních technik, a to v rámci modulace neuronálních míšních, supraspinálních a kortikálních okruhů. Příkladem může být rozdílný účinek intratekálně podaného baklofenu na spinální a kortikální úrovni (Štětkářová et Kofler, 2013).

Závěr

I když máme k dispozici pouze omezené množství elektrofyziologických metod, je zřejmé, že jejich přínos v diagnostice míšních dysfunkcí je nadále nesporný. Rovněž nelze popřít význam experimentální jak na úrovni základního výzkumu ve studiích na zvířatech, tak v humánních studiích. Neurofyziologické metody umožňují odhalit subklinické léze při absenci klinických příznaků. Je nutná vzájemná korelace klinického, morfolického a funkčního obrazu, z kterého se pak odvíjí další léčebný postup. Pro interpretaci abnormální evokované odpovědi je třeba připomenout, že jde o změnu nespecifickou pro dané onemocnění. Ve spinální neurologii lze využít zejména motorické a somatosenzorické evokované potenciály a reflexní děje, například H reflex nebo kožní periodu útlumu.

Podpořeno Výzkumným projektem Karlovy Univerzity v Praze PROGRES Q 35.

Literatura

- ACNS. Guideline 9A: guidelines on evoked potentials. *J Clin Neurophysiol.* 2006; 23: 125–137.
- Bareš M, Kaňovský P, Dufek J. Transkraniální magnetická stimulace. *Centrum ošetrovatelství a nelékařských oborů v Brně*, 2003.
- Barker AT, Jalinos R, Freestine IL. Non-invasive magnetic stimulation of the human motor cortex. *Lancet* 1985; 1: 1106–1107.
- Bednarik J, Kadanka Z, Dusek L, Kerkovsky M, Vohanka S, Novotny O, Urbanek I, Kratochvilova D. Presymptomatic spondylotic cervical myelopathy: an updated predictive model. *Eur Spine J* 2008; 17(3): 421–431.
- Bertrand SS, Cazalets JR. Activity-dependent synaptic plasticity and metaplasticity in spinal motor networks. *Curr Pharm Des* 2013; 19(24): 4498–4508.

- Bocci T, Barloscio D, Vergari M, Di Rollo A, Rossi S, Priori A, Sartucci F. Spinal direct current stimulation modulates short intracortical inhibition. *Neuromodulation* 2015; 18(8): 686–693.
- Bulsara KR, Iskandar BJ, Villavicencio AT, Pate Skene JH. A new millennium for spinal cord regeneration: growth-associated genes. *Spine* 2002; 27(17): 1946–1949.
- Costa P, Peretta P, Faccani G. Relevance of intraoperative D wave in spine and spinal cord surgeries. *Eur Spine J* 2013; 22(4): 840–848.
- Curt A, Ellaway PH. Clinical neurophysiology in the prognosis and monitoring of traumatic spinal cord injury. *Handb Clin Neurol* 2012; 109: 63–75.
- de Carvalho M, Swash M. Fasciculation potentials and earliest changes in motor unit physiology in ALS. *J Neurol Neurosurg Psychiatry* 2013; 84(9): 963–968.
- Floeter MK. Cutaneous silent periods. *Muscle Nerve* 2003; 28: 391–401.
- Fraser JL, Olney RK. The relative diagnostic sensitivity of different F-wave parameters in various polyneuropathies. *Muscle Nerve* 1992; 15: 912–918.
- Frostell A, Mattsson P, Persson JK, Hedman B, Nordblom J, Lindenyrd A, Trok K, Brundin L, Svensson M. Neurophysiological evaluation of segmental motor neuron function of the thoracic cord in chronic SCI. *Spinal Cord* 2012; 50(4): 315–319.
- Groppa S, Oliviero A, Eisen A, Quartarone A, Cohen LG, Mall V, Kaelin-Lang A, Mima T, Rossi S, Thickbroom GW, Rossini PM, Ziemann U, Valls-Solé J, Siebner HR. A practical guide to diagnostic transcranial magnetic stimulation: report of an IFCN committee. *Clin Neurophysiol* 2012; 123(5): 858–882.
- Gunduz A, Kumru H, Pascual-Leone A. Outcomes in spasticity after repetitive transcranial magnetic and transcranial direct current stimulations. *Neural Regen Res* 2014; 9(7): 712–728.
- Holly LT, Dong Y, Albigestegui-DuBois R, Marehbian J, Dobkin B. Cortical reorganization in patients with cervical spondylotic myelopathy. *J Neurosurg Spine* 2007; 6(6): 544–551.
- Chang CW, Lin SM. Predictability of surgical results of herniated disc-induced cervical myelopathy based on spinal cord motor conduction study. *Neurosurg Rev* 1999; 22(2–3): 107–111.
- Chen R, Cohen L, Hallett M. Nervous system reorganization following injury. *Neuroscience* 2002; 111(4): 761–777.
- Chen R, Cros D, Curra A, Di Lazzaro V, Lefaucheur JP, Magistris MR, Mills K, Rösler KM, Triggs WJ, Ugawa Y, Ziemann U. The clinical diagnostic utility of transcranial magnetic stimulation: report of an IFCN committee. *Clin Neurophysiol* 2008; 119(3): 504–532.
- Chiappa KH. Evoked potentials in clinical medicine. *Lippincott-Raven Publ.* 1997.
- Iglesias C, Sangari S, E Mendilli MM, Benali H, Marchand-Pauvert V, Pradat PF. Electrophysiological and spinal imaging evidences for sensory dysfunction in amyotrophic lateral sclerosis. *BMJ Open* 2015; 5(2): e007659.
- Invernizzi P, Bertolasi P, Bianchi MR, Turatti M, Gajofatto A, Benedetti MD. Prognostic value of multimodal evoked potentials in multiple sclerosis: the EP score. *J Neurol* 2011; 258: 1933–1939.
- Isak B, Tankisi H, Johnsen B, Pugdahl K, Finnerup NB, Fuglsang-Frederiksen A. Laser and somatosensory evoked potentials in amyotrophic lateral sclerosis. *Clin Neurophysiol* 2016; 127(10): 3322–3328.
- Jin SH, Chung CK, Kim CH, Choi YD, Kwak G, Kim BE. Multimodal intraoperative monitoring during intramedullary spinal cord tumor surgery. *Acta Neurochir (Wien)* 2015; 157(12): 2149–2155.
- Jutzeler CR, Ulrich A, Huber B, Rosner J, Kramer JLK, Curt A. Improved Diagnosis of Cervical Spondylotic Myelopathy with Contact Heat Evoked Potentials. *J Neurotrauma* 2017; 34(12): 2045–2053.
- Kalkers NF, Strijers RL, Jasperse MM, Neacsu V, Geurts JJ, Barkhof F, Polman CH, Stam CJ. Motor evoked potential: a reliable and objective measure to document the functional consequences of multiple sclerosis? Relation to disability and MRI. *Clin Neurophysiol* 2007; 118: 1332–1340.
- Kaňovský P, Dufek J. Evokované potenciály v klinické praxi. *Brno* 2000.
- Keřkovský M, Špráková-Puková A, Bednarik J, Smrčka M, Mechl M. Význam MR zobrazení difuze míchy v diferenciální diagnostice míšních lézí. *Cesk Slov Neurol N* 2013; 76/109(4): 477–481.
- Kimura J. *Electrodiagnosis in Diseases of Nerve and Muscle: Principles and Practice.* Oxford: Oxford University Press 2001.
- Koht A, Sloan TB. Intraoperative monitoring: recent advances in motor evoked potentials. *Anesthesiol Clin* 2016; 34: 525–535.
- Kolenc M, Kobal J, Podnar S. No electrophysiological evidence for Onuf's nucleus degeneration causing bladder and bowel symptoms in Huntington's disease patients. *Neuro-Urol Urodyn* 2014; 33(5): 524–530.
- Lagerberg V, Bakkers M, Bouwhuis A, Hoesjmakers JG, Smit AM, Van Den Berg SJ, Hordijk-De Boer I, Brouwer-Van Der Lee MD, Kranendonk D, Reulen JP, Faber CG, Merckies IS. Contact heat evoked potentials: normal values and use in small-fiber neuropathy. *Muscle Nerve* 2015; 51(5): 743–749.
- Leis AA, Kofler M, Stetkarova I, Stokic DS. The cutaneous silent period is preserved in cervical radiculopathy: significance for the diagnosis of cervical myelopathy. *Eur Spine J* 2011; 20: 236–239.
- Leis AA, Kronenberg MF, Štětkářová I, Paske WC, Stokic DS. Spinal motoneuron excitability after acute spinal cord injury in humans. *Neurology.* 1996 Jul; 47(1): 231–237.
- Leis AA, Stokic DS, Fuhr P, Kofler M, Kronenberg MF, Wessel J, Glocker FX, Seifert C, Stetkarova I. Nociceptive fingertip stimulation inhibits synergistic motoneuron pools in the human upper limb. *Neurology* 2000 Nov 14; 55(9): 1305–1309.
- Leis AA, Štětkářová I, Beric A, Stokic DS. The relative sensitivity of F wave and H reflex to changes in motoneuronal excitability. *Muscle & Nerve*, 1996; 19: 1342–1344.
- Leppanen RE. Monitoring spinal nerve function with H-reflexes. *J Clin Neurophysiol* 2012; 29(2): 126–139.
- Liu LY, Callahan B, Peters S, Dumfarth J, Tranquilli M, Ziganshin BA, Elefteriades JA. Neuromonitoring Using Motor and Somatosensory Evoked Potentials in Aortic Surgery. *J Card Surg* 2016; 31(6): 383–389.
- Lo YL, Tan YE, Fook-Chong S, Boolsambatra P, Yue WM, Chan LL, Tan SB. Role of spinal inhibitory mechanisms in whiplash injuries. *J Neurotrauma* 2007; 24: 1055–1067.
- Mayr W, Krenn M, Dimitrijevic MR. Motor control of human spinal cord disconnected from the brain and under external movement. *Adv Exp Med Biol* 2016; 957: 159–171.
- Nardone R, Höller Y, Brigo F, Frey VN, Lochner P, Leis S, Golaszewski S, Trinka E. The contribution of neurophysiology in the diagnosis and management of cervical spondylotic myelopathy: a review. *Spinal Cord* 2016; 54(10): 756–766.
- Nardone R, Höller Y, Brigo F, Frey VN, Lochner P, Leis S, Golaszewski S, Trinka E. The contribution of neurophysiology in the diagnosis and management of cervical spondylotic myelopathy: a review. *Spinal Cord* 2016; 54: 756–766.
- Nuwer MR, Emerson RG, Galloway G, Legatt AD, Lopez J, Minahan R, Yamada T, Goodin DS, Armon C, Chaudhry V, Gronseth GS, Harden CL; American Association of Neurological and Electrodiagnostic Medicine. Evidence-based guideline update: intraoperative spinal monitoring with somatosensory and transcranial electrical motor evoked potentials. *J Clin Neurophysiol* 2012; 29(1): 101–108.
- Peret MA, Field-Fote EC, Floeter MK. Patterned sensory stimulation induces plasticity in reciprocal Ia inhibition in humans. *J Neurosci* 2003; 15(23): 2014–2018.
- Petersen JA, Spiess M, Curt A, Weidner N, Rupp R, Abel R; EM-SCI Study Group, Schubert M. Upper limb recovery in spinal cord injury: involvement of central and peripheral motor

pathways. *Neurorehabil Neural Repair* 2017; 31(5): 432–441.

46. Prevaire JG, Soler JM, Leclercq V, Denys P. Severity of autonomic dysfunction in patients with complete spinal cord injury. *Clin Auton Res* 2012; 22(1): 9–15.

47. Rabai F, Sessions R, Seubert CN. Neurophysiological monitoring and spinal cord integrity. *Best Pract Res Clin Anaesthesiol* 2016; 30(1): 53–68.

48. Saari A, Tolonen U, Pääkkö E, Suominen K, Pyhtinen J, Sotaniemi KA, Jauhiainen J, Myllylä VV. Sympathetic skin responses in multiple sclerosis. *Acta Neurol Scand* 2008; 118(4): 226–231.

49. Serradj N, Agger SF, Hollis ER 2nd. Corticospinal circuit plasticity in motor rehabilitation from spinal cord injury. *Neurosci Lett* 2016; S0304–3940(16)30938–7.

50. Schlaeger R, D'Souza M, Schindler C, Grize L, Kappos L, Fuhr P. Combined evoked potentials as markers and predictors of disability in early multiple sclerosis. *Clin Neurophysiol* 2012; 123: 406–410.

51. Stejskal L. Evokované odpovědi a jejich klinické využití. Praha 1993, Praha Publishing.

52. Stetkarova I, Kofler M. Cutaneous silent periods in the assessment of mild cervical spondylotic myelopathy. *Spine (Phila Pa 1976)* 2009; 34(1): 34–42.

53. Stetkarova I, Kofler M. Differential effect of baclofen on cortical and spinal inhibitory circuits. *Clin Neurophysiol* 2013; 124(2): 339–345.

54. Šrotová I, Vlčková E, Bednařík J. Autonomní dysfunkce a její diagnostika u roztroušené sklerózy. *Cesk Slov Neurol N* 2016; 79/112(2): 188–198.

55. Štětkařová I, Halter JA, Dimitrijevic MR. Surface and epidural lumbosacral spinal cord evoked potentials in chronic spinal cord injury. *Journal of Neurotrauma* 1993; 10(3): 315–326.

56. Štětkařová I, Kofler M, Leis AA. Cutaneous and mixed nerve silent periods in cervical syringomyelia. *Clinical Neurophysiology* 2001; 112(1): 78–85.

57. Tankisi H, Pughahl K, Rasmussen MM, Clemmensen D, Rasmussen YF, Christensen P, Krogh K, Fuglsang-Frederiksen A. Pelvic floor electrophysiology in spinal cord injury. *Clin Neurophysiol* 2016; 127(5): 2319–2324.

58. Vasko P, Bocek V, Mencl L, Haninec P, Stetkarova I. Preserved cutaneous silent period in cervical root avulsion. *J Spinal Cord Med* 2017; 40(2): 175–180.

59. Verla T, Fridley JS, Khan AB, Mayer RR, Omeis I. Neuromonitoring for intramedullary spinal cord tumor surgery. *World Neurosurg* 2016; 95: 108–116.

60. Vlčková E, Šrotová I. Vyšetření senzitivity. *Cesk Slov Neurol N* 2014; 77/110(4): 402–418.

61. Vucic S, Kiernan MC. Utility of transcranial magnetic stimulation in delineating amyotrophic lateral sclerosis pathophysiology. *Handb Clin Neurol* 2013; 116: 561–575.

62. Vucic S, Ziemann U, Eisen A, Hallett M, Kiernan MC. Transcranial magnetic stimulation and amyotrophic lateral scler-

osis: pathophysiological insights. *J Neurol Neurosurg Psychiatry* 2013; 84(10): 1161–1170.

63. Wolpaw JR, Tennissen AM: Activity-dependent spinal cord plasticity in health and disease. *Annu Rev Neurosci* 2001; 24: 807–843.

64. Wu MF, Zhang SQ, Gu R, Liu JB, Li Y, Zhu QS. Transplantation of erythropoietin gene-modified neural stem cells improves the repair of injured spinal cord. *Neural Regen Res* 2015; 10(9): 1483–1490.

Článek je převzatý z
Neurol. praxi 2017; 18(6): 373–379

prof. MUDr. Ivana Štětkařová, CSc.
Neurologická klinika 3. LF UK a FN KV
Ruská 87, 100 00 Praha
ivana.stetkarova@fnkv.cz

