Mozgové aneuryzmy – úvod do diagnostiky

MUDr. Jozef Bandžák, MUDr. Ivan Vulev PhD., MPH, FCIRSE, MUDr. Juraj Mikuláš, MUDr. Peter Drobný, MUDr. Hajnalka Csonga, MUDr. Monika Mravcova, MUDr. Denisa Minárová, MUDr. Tibor Balázs, MUDr. Samuel Hadvig, MUDr. Martin Kucharík, MUDr. Peter Michalka PhD., MUDr. Matúš Kuniak
Centrum intervenčnej neurorádiológie a endovaskulárnej liečby, Bratislava

Problematika intrakraniálnych aneuryziem a ich hemoragických a tromboembolických komplikácií predstavuje závažnú nozologickú jednotku, ktorá významne ohrozuje svojich nositeľov, nezriedka limitujúcou morbiditou alebo mortalitou. Vzhľadom na to, že pred objavením sa komplikácií bývajú nositelia tohto ochorenia vo väčšine prípadov asymptomatickí, zostáva tak včasný záchyt a diagnostika pomerne veľkou výzvou. Cieľom tohto článku je sumarizovať súčasné možnosti diagnostiky aneuryziem a ich komplikácií v zobrazovacích modalitách, v súbore pacientov vysokoobjemového pracoviska, ktoré sa špecializuje na komplexnú endovaskulárnu a neurochirurgickú liečbu mozgových výdutí, artériovenóznych malformácií a krvácaní do mozgu na ich podklade.

Kľúčové slová: aneuryzma, CT angiografia, DSA, hemorágia, MRI

Brain aneurysms – introduction to diagnostics

The phenomenon of intracranial aneurysm through its hemorrhagic and tromboembolic complications create a major nosological unit with serious impact on persons affected, often including limiting morbidity and mortality. Considering that an aneurysms before the initiation of complications are clinically asymptomatic, early detection and diagnostics remain the main challenge. The aim of this article is to compile possibilities of imaging modalities in aneurysmal detection and surveillance.

Key words: aneurysm, CT angiography, DSA, hemorrhage, MRI

Vask. med., 2020,12(2):67-70

Intrakraniálne aneuryzmy

Etiopatogenetické aspekty intrakraniálnych aneuryziem

Existuje mnoho faktorov, ktoré sa podieľajú na oslabení cievnej steny, porušení jej funkcie a jej následnej patologickej dilatácii.

Keďže neexistuje jedna príčina, pokúsme sa z hľadiska etiológie v užšom slova zmysle definovať jednak skupinu rizikových faktorov, a jednak skupinu ochorení a nozologických jednotiek, ktoré sú asociované s vyššou incidenciou tvorby, progresie a komplikácií aneuryziem. Ich spoločným menovateľom sú procesy, ktoré vedú k ovplyvneniu intraluminálnej hemodynamiky, stability cievnej steny a funkcii endotelu tak na lokálnej, ako aj systémovej úrovni.

Rizikové faktory

Najčastejšie rizikové faktory spojené s incidenciou, veľkostnou progresiou a napokon ruptúrou aneuryziem je vek nad 50 rokov, ženské pohlavie, fajčenie (1), hypertenzia (2), i keď jej úloha bola neskôr čiastočne spochybnená (3), pozitívna rodinná a osobná anamnéza subarachnoidálnej hemorágie (SAH) (4), abúz alkoholu (> 300 g etanolu týždenne) a kokaínu (5). Hypercholesterolémia čiastočne znižovala riziko ruptúry u sledovaných pacientov (6).

Menej častým faktorom je deficit medi v organizme, ktorý vedie k poruche metabolizmu elastínu (11). K deficitu medi môže dôjsť napríklad v rámci malabsorpcie po bariatrických chirurgických výkonoch a pri chronickej intoxikácii zinkom. Na druhej strane deficit zinku je taktiež asociovaný s vyššou incidenciou intrakraniálnych aneuryziem (7).

Nozologické jednotky asociované s výskytom intrakraniálnych aneuryziem (8)

AV – malformácie vrodené alebo získané
Autozomálne dominantné polycystické obličky
Koarktácia aorty
Ochorenia spojiva – Marfanov syndróm, Ehlers-Danlos syndróm, pseudoxanthoma elasticum
Fibromuskulárna dysplázia
Neurofibromatóza typu I.
Syndróm mnohopočetnej endokrinnej neoplázie
Hemoragická hereditárna teleangiektázia
Postinfekčné zápalové zmeny pri bakteriálnej endokarditíde, mykotické infekcie, lues
Postradiačné zmeny
Intrakraniálna trauma (pseudoaneuryzmy, disekujúce aneuryzmy)
Onkologické ochorenia: myxóm srdca, choriokarcinóm a femochromocytóm

Morfológia

Z hľadiska morfológie rozlišujeme sakulárne aneuryzmy, pri ktorých dochádza k fokálnemu oslabeniu časti cievnej steny a k jej následnej vakovitej dilatácii, ktorá je orientovaná kolmo na os cievy. Ide o najčastejší typ v intrakraniálnej cirkulácii (90 %) (9). Druhú skupinu predstavujú fusiformné aneuryzmy, pri ktorých dochádza k vretenovitému rozšíreniu v celom obvode cievnej steny. Osobitým a vysokorizikovým typom sú disekujúce aneuryzmy.

Obrázok 1. a) fusiformná aneuryzma; b) sakulárna aneuryzma



Vzhľadom na multifaktoriálnu povahu vzniku aneuryziem sa v rádiologickej a klinickej praxi pomerne často stretávame s kombináciou jednotlivých morfologických typov, pričom veľakrát dochádza k rôznym dysplastickým až bizarným tvarom a lokalizáciám.

Pre úplnosť spomeňme, že oslabenie cievnej steny môže viesť aj k inému typu jej deformácie: dochádza tak k elongáciám, tortuozitám, resp. dolichoektáziam. Tieto zmeny v konečnom dôsledku ovplyvňujú možnosti a prístupy k terapii pacienta.

Z hľadiska rozmeru sa dajú vymedziť nasledujúce typy (9):

Drobné, „baby" alebo „blister – like" aneuryzmy – do 3 mm
Drobné, „baby" alebo „blister – like" aneuryzmy – nad 3 mm
Stredné výdute 7 – 10 mm
Veľké výdute 11 – 25 mm
Gigantické aneuryzmy 25 mm a viac

Z hľadiska anatomickej distribúcie intrakraniálnych aneuryziem nachádzame 85 % aneuryziem v prednej cirkulácii, pričom najčastejšia lokalizácia je A.communicans anterior 30 – 35 %. Tridsať percent aneuryziem sa nachádza v intrakraniálnom priebehu A.carotis int. (vrátane odstupov A.communicans posterior a a.ophtalmica). Dvadsať percent v A.cerebri media. V zadnej, vertebrobasilárnej cirkulácii je incidencia 15 % – v polovici prípadov ide o aneuryzmu nasadajúcu na bifurkáciu A.basilaris – „basilar tip" aneuryzma. Tridsať percent pacientov má viac ako jednu aneuryzmu (10).

Klinický význam

Pochopiteľne, samotná prítomnosť aneuryzmy nemusí znamenať bezprostredné ohrozenie života a väčšina pacientov, s ktorými sa stretávame, je asymptomatická (resp. len subtílne symptomatická) a intrakraniálna aneuryzma je u nich diagnostikovaná ako vedľajší nález zobrazovacích metód realizovaných z iných príčin (11).

Ak odhliadneme od príznakov spojených s expanziou a deštrukciou okolitých štruktúr pri kompresii dilatovaným vakom aneuryzmy, najzásadnejšími komplikáciami spojenými s vyššou morbiditou a mortalitou sú ruptúra vaku aneuryzmy s hemoragickou extravazáciou a tromboembolické komplikácie v dôsledku abnormálneho, turbulentného prietoku v dilatovanom lúmen. Problematika disekujúcich aneuryziem, resp. pseudoaneuryziem je komplikáciou sui generis a v podstate zahŕňa v sebe riziká oboch predchádzajúcich skupín.

V súčasnosti je na základe pitevných nálezov odhadovaná incidencia výskytu aneuryziem v dospelej populácii 1 – 3 % (11), čo v slovenskej populácii predstavuje asi 55 000 – 165 000 ľudí, ktorí sú nositeľmi niektorej z foriem aneuryzmatickej transformácie v cerebrálnej cirkulácii – pre potreby klinickej praxe je preto vhodné rozdeliť intrakraniálne aneuryzmy na:

Symptomatické non-hemoragické aneuryzmy

V tomto prípade sa podľa anatomickej lokalizácie môže aneuryzma prejaviť v dôsledku diametrickej expanzie jednotlivými útlakovými syndrómami (8).

V intrakraniálnom priebehu ACI v úrovni C4/C5 segmentu parézou hlavových nervov n.III., IV., V. a VI. (resp. neuralgiou n.V.) V úrovni C6 výpadkami v zornom poli pri kompresií n.II. event. hemianopsiou pri n.I. A v terminálnom C7 segmente, resp. AcomP ptózou viečka pri útlaku n.III. Basilar tip aneuryzma sa v dôsledku interakcie s odstupmi hlavových nervov v pontocerebellarnom uhle (n.V, n.VII. a n. VIII) prejaví ako periférna paréza n.VII., resp. vestiulárnymi poruchami. Môže však viesť k útlaku mozgového kmeňa, kompresii Silviovho duktu s rozvojom hydrocefalu (8).

Menej špecifické, ale o to častejšie príznaky ako cefalea, somnolencia, agnózia, zníženie sústredenosti, strata rovnováhy, zmeny v správaní sa často prekrývajú so syndromológiou pacientových komorbidít. Gigantické aneuryzmy vedú k intrakraniálnej hypertenzii (12).

K vzniku tromboembolických komplikácií dochádza v dôsledku abnormálneho turbulentného prietoku v dilatovanej cieve a k poruche funkcie endotelu v takto zmenenej stene, čo môže mať za následok kompletnú oklúziu lúmen cievy alebo tvorbu apozičných trombov, ktoré embolizujú. V tomto prípade sa prítomnosť aneuryzmy klinicky prejaví ako ischemický iktus (13, 14).

Symptomatické hemoragické aneuryzmy

V tejto skupine sú zahrnuté aneuryzmy, ktoré sa klinicky prejavia v dôsledku ruptúry a aktívnej extravazácie. Pod ruptúrou rozumieme prerušenie kontinuity všetkých troch vrstiev arteriálnej steny. Incidencia subarachnoidálnej hemorágie v dôsledku aneuryzmatickej ruptúry predstavuje 8 prípadov na 100 000 obyvateľov (15).

V závislosti od rozmerov aneuryzmy, resp. rozmerov rupturovanej časti môže byť hemorágia rôznej intenzity (16) – od diskrétnej subarachnoidálnej hemorágie (SAH) spojenej s cefaleou rôznej intenzity, po masívnu extravazáciu s poruchou vedomia a v konečnom dôsledku exitom.

Na posúdenie závažnosti SAH z klinického hľadiska bola v roku 1968 zavedená klasifikácia závažnosti SAH podľa Hunta a Hessa, ktorá stratifikuje klinický stav do 5 skupín (17).

Pri masívnej SAH dochádza k exitu asi v 15 % ešte pred poskytnutím zdravotnej starostlivosti, 30 – 50 % umiera v nasledujúcich týždňoch – z nich 55 % následkom priameho efektu hemorágie, 17 % v dôsledku recidívy hemorágie a 15 % v dôsledku iných komplikácií v priebehu hospitalizácie (infekcie, traumy). Pod priamym efektom hemorágie rozumieme rozvoj krátkodobej alebo pretrvávajúcej intrakraniálnej hypertenzie, parenchymálneho edému a event. hemoragického hydrocefalu, ktorý vyžaduje neurochirurgickú intervenciu v zmysle komorovej drenáže alebo dekompresií kraniotómiou (8).

Riziko krvácania je vyššie pri (8, 18):

- aneuryzmách väčších ako 7 mm
- dysplastickom tvare vaku aneuryzmy (nepravidelná kontúra, prítomnosť dcérskeho vaku)
- úzky krčok sakulárnej aneuryzmy
- ženskom pohlaví
- osobnej anamnéze ruptúry inej, duplicitnej aneuryzmy
- SAH u príbuzných
- fajčení
- hypertenzii
- fínskom alebo japonskom pôvode

Krvácanie je najčastejšie v oblasti fundu aneuryzmy, v mieste najviac oslabenej steny – na hemostáze sa podieľa agregácia trombocytov v mieste lézie a tvorba fibrínových vlákien, ktoré vedú k vytvoreniu primárneho (bieleho) trombu. Tento pretrváva 2 – 3 týždne, pričom môže dôjsť k miernej veľkostnej progresii výdute a objavení sa, resp. k zhoršeniu klinických príznakov z expanzie (ak boli prítomné). V tomto období je aneuryzma náchylná na tzv. rebleeding (recidívu krvácania). V 4,1 % k nemu dochádza v prvých 24 hodinách po ataku, celkovo je riziko recidívy v prvých dvoch týždňoch 26,5 % (8). Ďalším mechanizmom podieľajúcim sa na mortalite jednej tretiny pacientov so SAH je vazospazmus, ktorý vedie k difúznej ischemizácii parenchýmu s kortikálnou nekrózou. V jeho patogenéze sa uplatňuje oxyhemoglobín ako degradačný produkt hemoglobínu, vznik voľných radikálov, peroxidácia lipidov, aktivácia proteinkinázy C, fosfolipázy C a A2, akumulácia diacylglycerovlu a uvoľnenie endotelínu 1 (19, 20).

Obrázok 2. Oválna hyperdenzná expanzia je sakulárna aneuryzma prechodu V4 a.vertebralis sin. a a.basilaris po ošetrení flowdivertrom v natívnom CT zobrazení

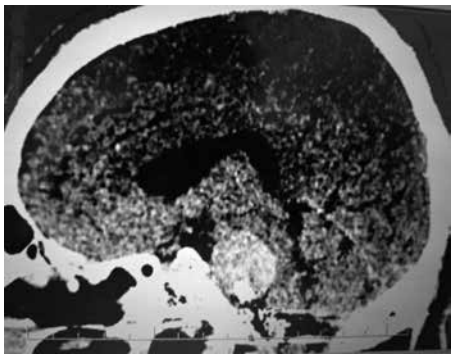

Diagnostika intrakraniálnych aneuryziem

V súčasnosti je najdostupnejšou zobrazovacou metódou na diagnostiku a vizualizáciu intrakraniálnych aneuryziem CT angiografia, resp. 4D dynamická angiografia nasledovaná MRI angiografiou (TOF „Time-of-Flight" sekvencie alebo kontrastná MRA) a napokon diagnostickou digitálnou substrakčnou angiografiou (DSA) (21).

Veľmi raritne sa v rádiologickej praxi môžeme stretnúť s oválnou, na periférii kalcifikačne sýtou expanziou pri rutinných RTG vyšetreniach: natívnej snímke lebky, paranazálnych dutín alebo ako vedľajším nálezom v parciálne zachytenej zadnej jame lebečnej pri zobrazení cervikálnej chrbtice – takéto nálezy sa celkom prirodzene musia dodiferencovať vyššie uvedenými modalitami. Využitie ultrazvuku – transkraniálnej duplexnej sonografie má význam v monitoringu vazospazmov (22).

Počítačová tomografia

Význam natívneho CT zobrazenia v diagnostike aneuryziem je vo vylúčení intrakraniálnej hemorágie a postembolických ischemických ložísk.

Po podaní KL sa aneuryzma v CT obraze spravidla homogénne vysýti. Ak je však aneuryzma dostatočne veľká alebo má nepravidelný, dysplastický tvar, môže byť náplň nehomogénna pri turbulencii a stagnácii prietoku. Náplň KL taktiež umožní diferencovať nástenné tromby v podobe rôzne širokého hypodenzného lemu, ktorý nasadá na vnútorný okraj cievnej steny a ktorý môže prominovať intraluminálne.

Disekčné intimálne flapy (časti poškodeného endotelu) sa prejavia ako úzke hypodenzné pruhy (v závislosti od ich sekundárnej trombotizácie sú rôznej hrúbky) prominujúce intraluminálne.

Obrázok 3. SAH pri ruptúre aneuryzmy AComA: hyperdenzný hemoragický obsah v bazálnych cisternách, vonkajších likvorových priestoroch, zníženie denzity parenchýmu bilaterálne pri postischemických a kompresívnych zmenách s presunom stredočiarových štruktúr doprava

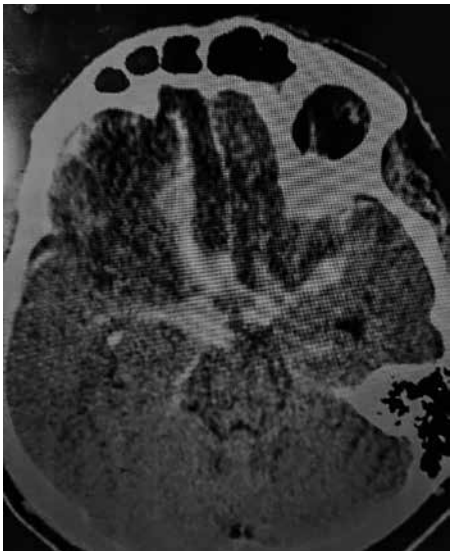

Na posúdenie prietokových parametrov, evaluáciu prívodných a odstupujúcich vetiev z vaku aneuryzmy, resp. vylúčenie AV malformácií je optimálne doplniť 4D dynamickú intrakraniálnu CT angiografiu so substrakciou, ktorá je zároveň vhodnou metódou na kalibráciu a stanovenie stratégie neurointervenčnej terapie (23).

4D CT angiografia taktiež umožňuje zachytiť fenomén pulsability aneuryzmy ako predisponujúcemu faktoru k zmenám jej morfológie a v konečnom dôsledku k ruptúre (24).

Magnetická rezonancia

Výhody sú vzhľadom na rezolúciu intrakraniálnych štruktúr pri nulovej radiačnej záťaži nesporné. Pri rutinnom MR vyšetrení mozgu v základných sekvenciách je pre aneuryzmu charakteristický „flow void" fenomén, ktorý sa prejaví ako strata signálu v mieste pohybujúcich sa, resp. prúdiacich častíc. Vzhľadom na prítomnú intrasakulárnu turbulenciu prietoku dochádza k nehomogenite intenzity signálu v závislosti od rýchlosti jednotlivých zložiek prietoku (25).

Digitálna subtrakčná angiografia

Za začiatok zobrazovania intrakraniálnej cirkulácie za pomoci röntgenového žiarenia a rádioopacitnej kontrastnej látky jodidu sodného sa považuje rok 1927, keď bola prezentovaná štúdia „arteriálnej encefalografie" portugalského neurológa Antónia

Obrázok 4. Konvexné vyklenutie terminálneho C1 segmentu a.carotis interna – disekujúca pseudoaneuryzma, preprocedurálna cervikokraniálna CT angiografia pred endovaskulárnou implantáciou flowdivertra

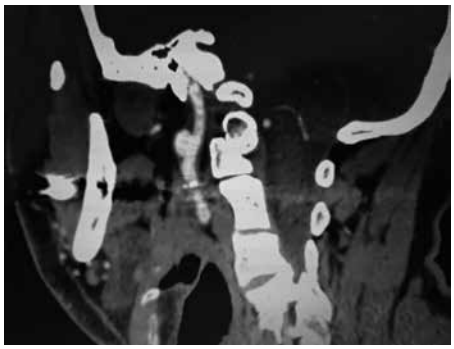

Obrázok 5. „Basilar tip" aneuryzma zachytená pri cervikokraniálnej CT angiografiou – lézia bola neskôr ošetrená endovaskulárnym coiling podporeným flowdivertrom

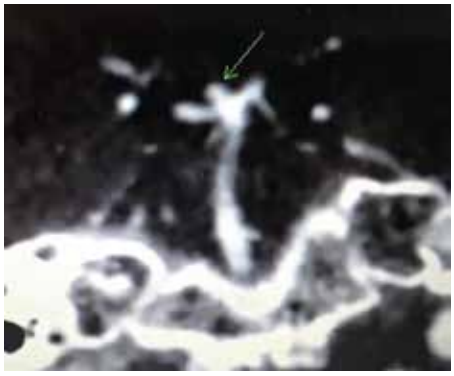

Egasa Moniza (26). Pri klasickej fluoroskopickej angiografii sa okrem kontrastnej látky zobrazujú aj všetky ostatné rádioopacitné anatomické štruktúry. Digitálna „subtrakčná" angiografia (DSA) je metóda, ktorá digitálne odsubstrahuje natívnou fluoroskopiou zaznamenané štruktúry („pozadie", „backround") od fluoroskopie realizovanej po podaní kontrastnej látky a vo výslednom obraze sa vizualizujú len cievne štruktúry vyplnené kontrastnou látkou.

Najrozšírenejší variant vyšetrenia vychádza zo Seldingerovej techniky, kedy je po aplikácii lokálneho anestetika subkutánne realizovaná punkcia arteriálneho systému ihlou (najčastejšie a.femoralis communis, transfemorálny prístup alebo a.radialis transradiálny, resp. transbrachiálny prístup), zavedenie vodiča so zakončením v tvare „J", náhrada punkčnej ihly vodiacim „guiding" katétrom a využitie širokej palety diagnostických katétrov na prehľadné alebo selektívne nástreky kontrastnej látky (27).

Pri dynamickej DSA dochádza v priebehu fluoroskopie k posunu röntgenovej lampy o určitý uhol – spracovaním väčšieho množstva zaznamenaných dát sa

Obrázok 6. Oválna expanzia nasadajúca na C6 segment a.carotis interna vpravo je sakulárna aneuryzma po ošetrení endovaskulárnym coiling gigantickej aneuryzmy C6 ACI vpravo. Vpravo zachytená ako T2 hypointenzívna oválna štruktúra nasadajúca na ACI dx., vľavo s vizualizáciou lemu reperfúzie pri MR angiografii

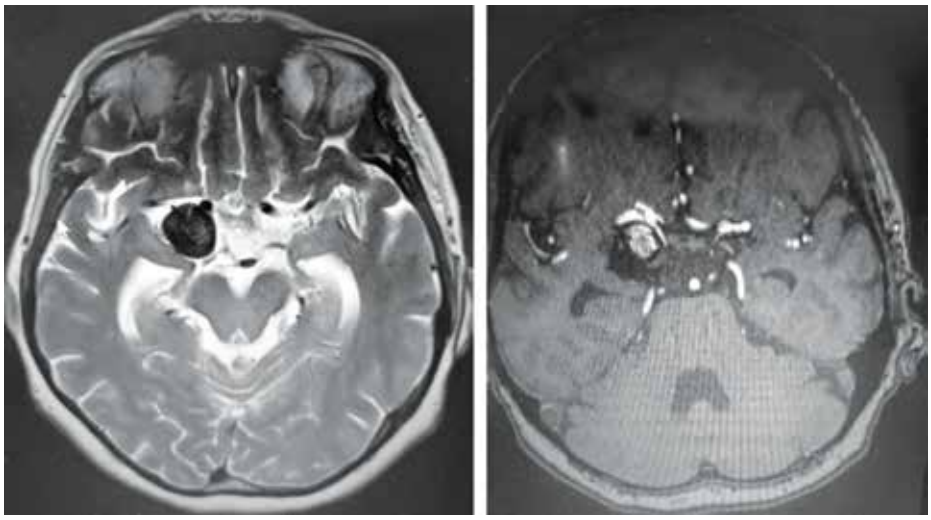

dosiahne vyššia plasticita rekonštruovaného obrazu. Vylepšením tejto metódy je 3D rotačná angiografia, pri ktorej dochádza k posunu lampy o 200 – 360° (v závislosti od výrobcu) a zo zaznamenaných voxelových dát sa môžu vytvoriť multiplanárne alebo „volume rendering" rekonštrukcie. 3D rotačná angiografia tak v sebe nesie výhody klasickej DSA a zároveň je efektívnejšou metódou v detekcii aneuryziem menších ako 3,5 mm, ktoré sú veľmi často náhodným periprocedurálnym nálezom pri ošetrovaní inej intrakraniálnej vaskulárnej lézie a predstavuje tak zlatý štandard v preprocedurálnej diagnostike inak okultných aneuryziem (28).

Osobitý význam predstavuje DSA v kombinácii s CT pri akútnej aneuryzmálnej SAH (29).

Napokon v súčasnosti najnovšou modifikáciou tohto postupu je 4D DSA, ktorá umožňuje 3D vizualizáciu intrakraniálnej cirkulácie v časovej následnosti a je tak perspektívnou a efektívnou metódou na evaluáciu mozgových aneuryziem a AV – malformácií (30).

Záver

V našom pracovisku, ktoré sa okrem iného špecializuje aj na komplexné ošetrenia mozgových aneuryziem a neuroembolizačnú, ako aj neurochirurgickú liečbu cievnych mozgových novotvarov, v týchto diagnózach ošetrujeme okolo 500 pacientov ročne. Vďaka extenzívnym skúsenostiam vieme objektívne porovnať rôzne dostupné neinvazívne zobrazovacie metódy, pričom zlatým štandardom pred samotnou liečbou ostáva invazívna digitálna subtrakčná angiografia.

Napriek tomu, že diagnóza intrakraniálnej aneuryzmy predstavuje naďalej závažné ohrozenie na zdraví alebo živote pacienta, existuje v súčasnosti pomerne veľa spoľahlivých zobrazovacích modalít na presvedčivú a jednoznačnú diagnostiku tohto ochorenia, ktorá umožňuje včasnú účinnú liečbu ušitú na mieru pacienta. Vďaka prístrojom s vyššou temporálnou rezolúciou, s možnosťami detailnejšieho 4D zobrazenia, je možné sledovať nové parametre a charakteristiky aneuryziem – pulzabilita vaku ako predisponujúci faktor ruptúry, prípadne rekonštrukcie umožňujúce 4D mapovanie intrasakulárneho prietoku. Posun v diagnostike intrakraniálnych aneuryziem tak otvára cestu novým a adresnejším stratégiám v liečbe a celkovom manažmente.

Literatúra

1. Brinjikji W, Zhu YQ, Lanzino G, et al. Risk Factors for Growth of Intracranial Aneurysms: A Systematic Review and Meta-Analysis. American Journal of Neuroradiology. 2016;37(4):615-620.
2. Tada Y, Wada K, Shimada K, et al. Roles of hypertension in the rupture of intracranial aneurysms. Stroke; a journal of cerebral circulation. 2014;45(2):579-586.
3. Vlak HM, Rinkel GJE, Greebe P. Risk of Rupture of an Intracranial Aneurysm Based on Patient Characteristics. 2013;44:1256-1259.
4. Charvát F, Markalous B, et al. Zobrazení hlavy (Endovaskulární léčba aneuryzmat mozkových tepen) Triton Praha /Kroměříž. 536 s. ISBN 80-7254-904-9.
5. Etminan N, Brown RD, Beseoglu K, et al. The unruptured intracranial aneurysm treatment score: A multidisciplinary consensus. Neurology. 2015;85(10):881-889.
6. Keun-Hwa Jung, Kon Chu, Soon-Tae Lee, et al. Experimental Induction of Cerebral Aneurysms by Developmental Low Copper Diet, Journal of Neuropathology & Experimental Neurology. 2016;75(5):455–463
7. Murai Y. Aneurysm. Rijeka HR, 2012. 32 s. ISBN 978-953-51-0730-9
8. Krajina A, Peregrin JH. Intervenční rádiológie. Hradec Králové: Czech republik, 2005. 405 s. ISBN 80-86703-08-8
9. Vulev I, Šteňo J, Bízik I, et al. Aktuálne koncepty endovaskulárnej liečby intrakraniálnych aneuryziem. Vaskulárna medicína. 2010;2(2)68-73.
10. Keedy A. An overview of intracranial aneurysms. McGill Journal of Medicine: MJM. 2006;9(2):141-146.
11. Seidl Z. Vaneckova M. Diagnostická neurorádiologie. Praha: Grada Publishing, 2014. 162 s.
12. Weir B, Disney L, Karrison T. Sizes of ruptured and unruptured aneurysms in relation to their sites and the ages of patients; Journal of Neurosurgery Jan. 2002;96(1):64-70.
13.Arauz A, Patiño-Rodríguez HM, Chavarría-Medina M, et al. Embolic stroke secondary to spontaneous thrombosis of unruptured intracranial aneurysm: Report of three cases. Interventional Neuroradiology. 2016;22(2):196-200.
14. Smrcka M, Ogilvy CS, Koroshetz W. Small aneurysms as a cause of thromboembolic stroke. Bratisl Lek Listy. 2002;103:250-253.
15. Isaksen J, Egge A, Waterloo K, et al Risk factors for aneurysmal subarachnoid haemorrhage: the Tromsø study. Journal of Neurology, Neurosurgery & Psychiatry. 2002;73:185-187.
16. Inagawa T, Hirano A. Ruptured intracranial aneurysms: An autopsy study of 133 patients, Surgical Neurology. 1990;33(2):117-123.
17. Rosen DS, Macdonald RL. Subarachnoid hemorrhage grading scales: a systematic review. Neurocrit Care. 2005;2(2):110-8.
18. Williams LN, Brown RD. Management of unruptured intracranial aneurysms. Neurology: Clinical Practice. 2013;3(2):99-108.
19. Pluta RM, Hansen-Schwartz J, Dreier J, et al. Cerebral vasospasm following subarachnoid hemorrhage: time for a new world of thought. Neurological research. 2009;31(2):151-158.
20. Krajina A, Peregrin JH. Intervenční rádiológie. Hradec Králové, 2005. 435 s. ISBN 80-86703-08-8.
21. Novitzke J. The Basics of Brain Aneurysms: A Guide for Patients. Journal of Vascular and Interventional Neurology. 2008;1(3):89-90.
22. Brozman M Transkraniálna farebná duplexná sonografia. Slovenská spoločnosť pre ultrazvuk v medicíne 2007.
23. Kortman HGJ, Smit EJ, Oei MTH, et al. 4D-CTA in Neurovascular Disease: A Review. October 29, 2014 as 10.3174/ajnr.A4162.
24. Hayakawa M, Tanaka T, Sadato A, et al. Detection of pulsation in unruptured cerebral aneurysms by ECG-gated 3D-CT angiography (4D-CTA) with 320-row area detector CT (ADCT) and follow-up evaluation results: assessment based on heart rate at the time of scanning. Clin Neuroradiol. 2014;24(2):145-50.
25. Aguilar MI, Brott TG. Update in Intracerebral Hemorrhage. The Neurohospitalist. 2011;1(3):148-159.
26. Artico M, Spoletini M, Fumagalli L, et al. Egas Moniz: 90 Years (1927–2017) from Cerebral Angiography. Frontiers in Neuroanatomy. 2017;11:81.
27. Seldinger SI Catheter replacement of the needle in percutaneous arteriography; a new technique. Acta radiol. 1953;39(5):368-76.
28. van Rooij WJ, Sprengers ME, de Gast AN, et al. 3D Rotational Angiography: The New Gold Standard in the Detection of Additional Intracranial Aneurysms American Journal of Neuroradiology. 2008;29(5)976-979.
29. Howard BM, Hu R., Barrow JW, et al. Comprehensive review of imaging of intracranial aneurysms and angiographically negative subarachnoid hemorrhage, Neurosurgical Focus FOC, 2020;47(6):E20.
30. Lang S, Gölitz P, Struffert T, et al. 4D DSA for Dynamic Visualization of Cerebral Vasculature: A Single-Center Experience in 26 Cases American Journal of Neuroradiology. 2017;38(6):1169-1176.

MUDr. Jozef Bandžák
Centrum intervenčnej neurorádiológie
a endovaskulárnej liečby
Tematínska 5/a, 851 05 Bratislava
jozef.bandzak@cinre.sk