

ZÁNĚTY NOSNÍCH A PARANAZÁLNÍCH DUTIN U DĚTÍ

prof. MUDr. Ivo Šlapák, CSc., MUDr. Josef Machač,
MUDr. Pavel Horník

Klinika dětské ORL FN a LF MU, Brno

Infekce nosních a paranazálních dutin (PND) u dětí jsou velmi častým onemocněním, které postihuje horní dýchací cesty. Pro správnou diagnostiku a terapii tohoto onemocnění je třeba mít detailní znalosti nejen o původcích a průběhu onemocnění, ale také alespoň základní znalosti o embryologii a fyziologii PND. Terminologie zahrnuje pojmy rinitida, trinosinusitida, polysinusitida a pansinusitida. Ostiomeatální jednotka hraje anatomicky i funkčně významnou roli při vzniku patologického stavu. Dle časové posloupnosti zařazujeme rinosinusitidy jako akutní – příznaky trvají 3 dny až 3 týdny, subakutní – stejné příznaky jako u akutní, doba trvání od 3 týdnů do 3 měsíců, recidivující – 3/půl roku nebo 4/rok a chronické – týž syndrom trvá 3 měsíce a déle. Diagnostika se vytváří z anamnézy a klinického vyšetření. U chronických rinosinusitid je nutné vyšetření CT. Terapie akutních stavů je symptomatická, u přetrvávajících bakteriálních infekcí jsou indikována antibiotika. U chronických stavů je mnohdy nutná chirurgická endonazální operace. Komplikace představují závažné stavy ohrožující zdraví i život dětského pacienta.

Klíčová slova: děti, záněty, paranazální dutiny, diagnostika, terapie.

Klíčové slova MeSH: choroby prinosových dutín – dieťa; sinusitída – diagnostika, terapia, dieťa; rinitída – diagnostika, terapia, dieťa.

INFLAMMATION OF NASAL AND PARANASAL CAVITIES IN CHILDREN

Infection of nasal and paranasal cavities (PND) in children are very frequent diseases involving upper airways. For correct diagnosis and therapy of these diseases we need to have a detailed knowledge not only about etiologic agent and course of the disease but also at least a basic knowledge about embryology and physiology of PND. Terminology includes terms rhinitis, trinosinusitis, polysinusitis and pansinusitis-ostiomeatal unit plays anatomically and functionally an important role in the development of pathological state. According the lengths of the disease we differentiate rhinosinusitis to acute – signs and symptoms lasts from 3 days to 3 weeks, the subacute-similar symptoms as in the acute, length of duration is 3 weeks to 3 months, recurrent-3 times in 3 months or 4 times a year and chronic – the same syndrome lasts 3 month or longer. Basis of diagnosis is done by the history and physical examination. In chronic rhinosinusitis the CT scan is necessary. Therapy of acute state is symptomatic, in persistent bacterial infections the antibiotics are indicated. A surgical endonasal operation is frequently necessary in chronic state. Complications mean serious life threatening states even for a paediatric patient.

Key words: children, inflammation, paranasal cavities, diagnosis, and therapy.

Key words MeSH: paranasal sinus diseases – child; sinusitis – diagnosis, therapy, child; rhinitis – diagnosis, therapy, child.

Pediatr. prax, 2006; 1: 14–17

Úvod

Infekce nosních a paranazálních dutin (PND) u dětí jsou velmi častým problémem, který řeší praktický lékař pro děti a dorost nebo otorinolaryngolog. Pro správnou diagnostiku a terapii tohoto onemocnění je třeba mít detailní znalosti nejen o původcích a průběhu onemocnění, ale také alespoň základní znalosti o embryologii a fyziologii PND. Lze se tak vyhnout diagnostickým a terapeutickým omylům nebo indikaci zbytečných vyšetření a v případě potřeby včas odeslat pacienta do odpovídajícího zdravotnického zařízení.

Vývoj PND

U novorozence jsou přítomny etmoidální dutiny a jsou založeny dutiny maxilární. Maxilární dutiny mají dvoufázový růst závislý na vývoji chrupu. Během prvních let života se vyvíjí laterálně ploché čelistní dutiny, které se začínají rozšiřovat kaudálně zároveň s růstem trvalého chrupu. Frontální kost pneumatizuje od 4 let věku a sfenoidální od 5 let. Vývoj PND:

- **etmoidy:** dobře vyvinuty po narození, rychle rostou během 1.–4. roku, rentgenologická (rtg) detekce v 1. roce, kompletně vyvinuté po 12. roce
- **čelistní dutiny:** rtg detekce v 5 měsících, dvojfázový růst, kompletně vyvinuté ve 22–24 letech
- **klínové dutiny:** vývoj po 5. roce, kompletně vytvořené mezi 12.–15. rokem
- **čelní dutiny:** vývoj po 4. roce, kompletně po 15. roce.

Anatomie a fyziologie PND

Z klinického pohledu je možno rozdělit paranazální dutiny na dvě skupiny. Mezi dutiny přední patří dutiny frontální, dutiny maxilární a přední etmoidy. Všechny tyto dutiny ústí do středního nosního průduchu mezi dolní a střední skořepu nosní. Do skupiny dutin zadních zařazujeme zadní etmoidy a sfenoidální dutiny, které ústí do horního nosního průduchu mezi střední a horní nosní skořepu. Funkce paranazálních dutin není zcela jasná a je trvale předmětem diskuze. Jisté je, že paranazální dutiny snižují hmotnost lebky, mají rezonanční funkci, ovlivňují kvalitu hlasu a produ-

kují hlen. Jsou vystlány sliznicí tvořenou respiračním řasinkovým epitelem. Řasinky epitelu kmitají směrem k primárnímu ústí dutiny a na jejich činnost navazují řasinky sliznice dutiny nosní, které kmitají směrem do nosohltanu. Tímto mechanismem je odstraňován sekret, který je produkován pohárkovými buňkami přítomnými ve sliznici, nebo sekrece vzniklá v důsledku patologického procesu, dále pak zachycené nečistoty a odloupané epitele. Tato samočisticí schopnost sliznice je klíčová při obraně proti patologickým vlivům.

Terminologie

Rhinitis je termín pro zánětlivé postižení dutiny nosní. Protože však obvykle dutina nosní je v přímé návaznosti na systém paranazálních dutin, většinou dochází k postižení obojího. Termín rhinitis je často spíše používán pro popis stavu sliznice nosu a PND při akutní virové infekci horních cest dýchacích.

Sinusitis je zánětlivé postižení paranazálních dutin. PND jsou však spojeny s dutinou nosní a ve většině případů „sinusitidy“ je zároveň zánětem postižena i sliznice dutiny nosní. Označením sinusitis je

často popisován bakteriální infekcí. Izolované postižení jenom jedné PND vzniká v případech uzavěru primárního ústí této dutiny do dutiny nosní. **Polysinusitis** znamená postižení několika paranazálních dutin. **Pansinusitis** je postižení všech PND na téže straně.

Nejvýstižnějším termínem je nejspíše pojem **rhinosinusitis**, což znamená zánětlivé postižení dutiny nosní a paranazálních dutin. Paranazální dutiny mohou být postiženy nejčastěji infekcí virovou a bakteriální, méně často mykotickou. Predisponujícími faktory infekce jsou obecně všechny faktory, které zhoršují nosní průchodnost a ovlivňují stav mukociliárního systému, dále stav imunity, alergie a také faktory zevního prostředí, jako je znečištění ovzduší nebo expozice tabákovému kouři.

Infekční postižení PND

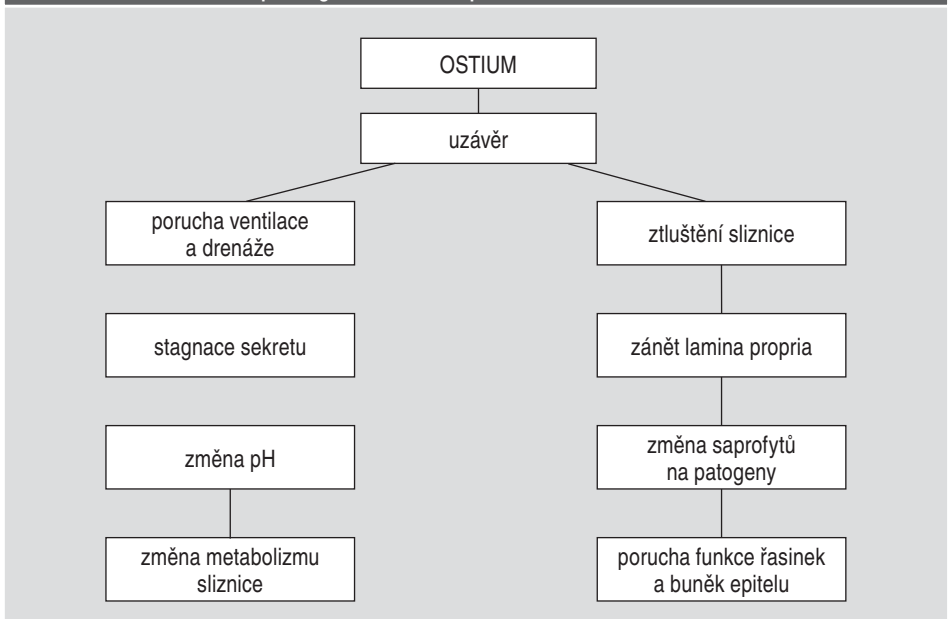
Z hlediska fyziologie a zejména patofyziologie jsou významné vývody neboli **ostia** dutin, které mají zajišťovat přístup vzduchu ke sliznici dutiny čili **ventilaci** a mají umožňovat transport sekretu směrem z dutin, tedy **drenáž**. Uzávěr ostia může být způsoben řadou vlivů, jako je infekce vedoucí k hyperémii, suchost vdechovaného vzduchu, toxické plyny. Dále ložisko infekce v okolí ostia ovlivňuje oblast tzv. **ostiomeatální jednotky**, vrozené deformity přepážky, strukturální anomálie ostiomeatální jednotky, cizí tělesa, celkové vlivy, jako jsou metabolické poruchy, diabetes, vasomotorické dysfunkce, alergické choroby a řadu dalších. Porucha ventilace a retence sekretu mění mikroklima dutiny, které se stává vhodným prostředím pro saprofytické bakterie. Vzniká „circulus vitiosus“, uzavřený kruh příčin a následků (obrázek 1).

Circulus vitiosus uzavěru ostia musí být přerušeno, pokud má dojít k restituci poměrů a regeneraci sliznice. Znalost příčinného faktoru je proto nutná. Metody, jak přerušit uvedený circulus vitiosus, jsou chirurgické a medikamentózní. Mají zabezpečit dostatečnou ventilaci dutiny. **Přístup vzduchu k respirační sliznici je jednou z podmínek její normální činnosti.**

Sliznice paranazálních dutin má chudší vybavení obranného systému. Nadměrná komunikace paranazální dutiny s dutinou nosní by mohla vést k narušení mikroklimatu, nadměrnému přísunu antigenů a nox a patologické reakci sliznice projevující se většinou otokem. Při uzavěru ostia klesá tlak v dutině na -20 až -50 mm H₂O, což vede k příznakům tzv. sinusitidy „e vacuo“.

Uzávěr ostia znemožňuje kromě ventilace také patřičnou drenáž postižené dutiny. Ustává **mukociliární transport**, další **podmínka fyziologického chování sliznice**. U akutních infekčních zánětů se v patogenezi podílí významně hyperémie. U chronických mikrobiálních zánětů je zmnoženo vazivo lamina propria a kulatobuněčný infiltrát.

Obrázek 1. Schéma vzniku patologického stavu v paranazální dutině



Lepším poznáním patofyziologie bylo zjištěno, že **respirační sliznice je nadána značnou regenerační schopností a většina zánětlivých změn je reverzibilních**. Pro regeneraci sliznice však musí být vytvořeny alespoň dvě základní podmínky. Přístup vzduchu neboli dostatečná ventilace postižené dutiny a možnost mukociliárního transportu. Tyto nové poznatky vedly ke změně orientace chirurgické aktivity ze samotných „velkých“ paranazálních dutin do oblastí jejich vývodu a okolních struktur lokalizovaných většinou na tzv. laterální stěně nosní.

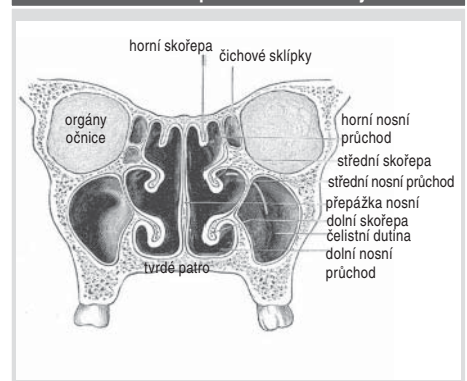
Rýma jako nejčastější lidské onemocnění většinou začíná jako virová infekce, na kterou během několika dnů nasedá bakteriální zánět. Rozdělení rým vychází ze závěrů evropského konsenzu přijatého i v naší zemi.

Rozdělení rým:

- alergická
 - sezónní
 - celoroční
- infekční
 - akutní
 - chronická – specifická
 - nespecifická
- ostatní – strukturální – polypy
 - deviace septa
 - abnormity
 - idiopatická = vazomotorická
 - NARES – nealergická eozinofilní chronická rýma
 - negativní kožní test
 - v nosní sliznici eosinofilie
 - norm. IgE

Příznaky rýmy jsou všeobecně známé a zahrnují hlavně hypersekreci z nosu, zhoršení nosní průchodnosti, pocit ucpaní nosu. Rýma je diagnos-

Obrázek 1. Nosní a paranazální dutiny



tikována, pokud jsou přítomny alespoň 2 příznaky minimálně 1 hodinu v posledních dnech.

Medikamentózní terapie **alergických rým** vyplývá z jejich hlavních příznaků a je směřována ke zmenšení nosní sekrece, zlepšení nosní průchodnosti a potlačení nepříjemných doprovodných symptomů. Nejúčinnější je celkové i lokální podávání antagonistů H1 receptorů (antihistaminika) a lokální podávání kortikoidních roztoků ve formě nosních sprejů. Doporučuje se podávat tyto preparáty již před zahájením pylové sezóny a omezit tak prudký nástup potíží. V případech, kdy na alergickou rýmu nasedá bakteriální infekce, je pak antialergická léčba doplněna léčbou antibakteriální jak celkově (různá perorálně podávaná antibiotika), tak i lokálně. V těchto případech je indikována léčba lokálně působícími antibiotiky (Fusafungin). Použití Fusafunginu je indikováno ve stejné délce, která je doporučena u infekčních rým a sinusitid. V konečném algoritmu léčebných opatření rým je doporučována klimatická léčba. Lázeňské pobyty (Luhačovice, Karlova Studánka a další) využívají inhalace, spreje a laváže do oblasti dýchacích cest pro zlepšení stavu sliznice a zlepšení nosní průchodnosti.

Definice rinosinusitid**(dle časové posloupnosti)**

- akutní – příznaky trvají 3 dny až 3 týdny
- subakutní – stejné příznaky jako u akutní, doba trvání od 3 týdnů do 3 měsíců
- recidivující – 3/půl roku nebo 4/rok
- chronická – týž syndrom trvá 3 měsíce a déle

Mezi příznaky rinosinusitidy patří: hnisavá sekrece z nosu bez odezvy na běžnou terapii trvajících více jak 10 dnů, bolest hlavy, přítomnost teploty více jak 38,5 °C po dobu 3–4 dny, nález zastření paranazálních dutin při rtg vyšetření, neproduktivní kašel trvající 3 dny až 3 týdny. Sinusitida je diagnostikována, pokud jsou přítomny alespoň 3 uvedené symptomy. Hlavními patogeny u sinusitid jsou podobně jako u ostatních zánětů HCD v dětském věku: *Streptococcus pneumoniae*, *Haemophilus influenzae*, *Moraxella catarrhalis*. Při lokální léčbě infekční rinitidy a sinusitidy indikujeme použití nosních kapek a sprejů s vasokonstrikčním účinkem. Jde o symptomatickou léčbu, která omezuje hlavní symptomy rinitidy. Lokálně aplikovaná antibiotika, např. Fusafungin s účinkem antibiotickým i protizánětlivým, působí přímo proti vyvolávající infekci. Jako doplňkovou lze s výhodou využít aplikaci vodných minerálních roztoků (např. Vincentka) na sliznici nosní ve formě výplachů (prosté nasátí tekutiny nosem a její vysmrkání), inhalací nebo sprejů. Tato aplikace způsobí reflexní dekonstrikci sliznice a odstranění sekrece a tím zlepšení nosní průchodnosti. Celková léčba je indikována při rozvoji známek sinusitidy. K potlačení symptomů jsou podávána celkově působící dekonstrikční a proti bakteriální infekci antibiotika.

Dle českého konsenzu jsou indikovány: v první řadě aminopeniciliny, event. potenceované proti betalaktamáze (Amoxicilin). V druhé řadě při alergii na peniciliny: makrolidy (Azitromycin, Klaritromycin) a cefalosporiny II. generace (Cefuroxim axetil, Cefaclor, Cefprozil). Základní doba podání je 10 dní a lze ji v indikovaných případech prodloužit až na 15 dnů. Rentgenový snímek je při diagnostice sinusitidy indikován při neúspěchu antibiotické terapie. Paušální provedení rentgenového snímku po skončení léčby není indikováno. U recidivujících sinusitid je nezbytné provedení bakteriologického vyšetření sekretu z nosu, rentgenového vyšetření paranazálních dutin a přeléčení pacienta nejméně 10 dní antibiotikem II. řady dle citlivosti. Pokud dochází k opakovaným sinusitidám, hovoříme o **recidivující sinusitidě**. V těchto případech indikujeme použití antibiotika, úspěšné bývá i použití imunostimulačních léků (Ribomunyl, Bronchovaxom a další). Pokud nedojde k úpravě, může onemocnět přejít do chronického stadia.

Při **chronické sinusitidě** trvají příznaky déle jak 3 měsíce a může docházet k akutním exacerbacím.

Pro diagnostiku chronické sinusitidy je nezbytné ORL vyšetření s vyloučením možného fokusu ve faryngeální tonsile, provedení CT paranazálních dutin ve dvou projekcích a endoskopické vyšetření nosu. Alergologické a imunologické vyšetření je pak součástí diagnosticko-terapeutického algoritmu. V indikovaných případech jsou podávány imunostimulační preparáty. Chirurgický endoskopický endonazální výkon bývá často nutný pro sanaci celého systému a normalizaci fyziologických funkcí.

Lokální příčiny chronických rinosinusitid

- cysta maxilární dutiny
- choanální polyp (maxilární polyp?)
- odontogenní příčina
- cizí těleso
- choanální atrezie – jednostranná
- deviace nosního septa

Mykotická sinusitida v dětském věku**Mykotická infekce**

Nejčastějšími příčinami vzniku mykóz jsou nadužívání ATB a stavy, které zhoršují funkci imunitního systému, jako je maligní onemocnění, stavy po orgánových transplantacích, HIV infekce. Příznaky jsou horečka, bolest tváře, sekrece z nosu, nosní neprůchodnost, které trvají navzdory antibiotické terapii. Nález při zobrazovacím vyšetření může vést k podezření na tumor. Diagnózu stanovíme mikrobiologickým vyšetřením nebo často až z biopsie odebrané při operaci. Etiologicky jsou nejčastějšími původci zástupci kmenů *Aspergillus*, *Candida* a *Mucor*. Terapie spočívá v podávání antimykotik (Amphotericin B).

Komplikace zánětů PND**Komplikace místní**

Empým (dutina vyplněná hnisem) PND se projevuje výraznou bolestivostí, eventuálně zarudnutím kůže nad postiženou dutinou, nejčastěji maxilární. V dětském věku se vyskytuje vzácně. Terapeuticky je indikována chirurgická léčba – nejčastěji punkce maxilární dutiny a podávání širokospektrých antibiotik.

Mukokéla (dutina vyplněná hustým hlenem), pyokéla (dutina vyplněná hnisem) postihují nejčastěji frontální dutinu, která má nejdělsí vývod. Při chronickém zánětu dochází k uzávěru vývodu a kumulaci zánětlivého exudátu v dutině. Ten působí tlakem deformaci stěny dutiny, terapie je chirurgická.

Ostitida nebo osteomyelitida postihuje nejčastěji maxilu nebo kosti klenby lebny.

Komplikace orbitální (orbitocellulitis)

Tyto komplikace vznikají většinou přestupem infekce přes lamina papyracea ossis ethmoidalis při závažném postižení čichových sklípků (5). Při etmoiditi-

dě zánětlivé zduření sliznice zhoršuje drenáž a pod tlakem hnisu může dojít k nekróze lamina papyracea při současně poškozeném krevním zásobení. V dětském věku jsou predisponujícím faktorem tenčí kostní stěny PND, větší cévní kanálky, více porózní kosti a otevřené kostní švy. Paranazální dutiny a orbita mají bohaté cévní zásobení. Venózní systém neobsahuje chlopně a tvoří spojení s nitrolebním (kavernózním sinus).

Při rozvoji zánětu dochází nejdříve k edému a zarudnutí víček, zejména v mediálních kvadrantech. Pokud se tento stav intenzivně neléčí, může progredovat v orbitální celullitis, což je akutní difúzní zánět orbitálního pojiva – vzroste palpační citlivost víček, může dojít k protruzi bulbu většinou axiální, stejně jako k chemóze spojivky společně s omezením hybnosti bulbu a k zhoršení vizu. Na očních pozadí je výrazná venostáza jako důkaz orbitálního přetlaku, někdy je nalézán zduřelý terč zrakového nervu, který vzniká přestupem zánětu přes pochvy na kmen optiku a může vzniknout jeho transversální léze s dočasnou nebo trvalou amaurozou. Při rozvoji subperiostálního abscesu dochází k nahromadění hnisu mezi periorbitou a paranazální dutinou. Bulbus je v proptóze a deviovaný abscesem. Zhoršení zraku odpovídá progresi nemoci. Při orbitálním abscesu je zřetelná proptóza, ophthalmoplegie a porucha vizu spojená s formací abscesu v orbitálním tuku. Hrozí vznik panoftalmie, amaurozy a nitrolebních komplikací, především tromboflebitidy kavernózního splavu. Při podezření na vznik abscesu očníce nebo nitrolebních komplikací provádíme CT vyšetření. Ve většině případů vystačíme s konzervativní léčbou. Podáváme širokospektrá antibiotika intravenózně ve vysokých dávkách, nejčastěji cefalosporiny 2. generace, potenceované aminopeniciliny nebo linkosamidy. Dále podáváme léky jako při terapii sinusitidy: analgetika, antipyretika, antihistaminika, eventuálně antihistaminika s přísadou derivátů efedrinu. Je třeba dbát o dostatečnou hydrataci pacienta. Lokálně podáváme nosní kapky, provádíme anemizaci nosní dutiny. Chirurgická léčba je indikována okamžitě, pokud je diagnostikován absces, v ostatních případech, pokud nedojde ke zlepšení klinického stavu pacienta po zavedené intenzivní konzervativní terapii během 48 hodin. Léčba spočívá v sanaci ložiska zánětu (paranazální dutiny), případně v evakuaci abscesu z očníce. Jsou možné přístupy zevní, endonazální nebo kombinovaný.

Komplikace intrakraniální

Mezi tyto komplikace řadíme meningitidu, abscesy epidurální, subdurální a intracerebrální a tromboflebitidy mozkových venózních splavů, nejčastěji sinus cavernosus. Tromboflebitidy kavernózního splavu se zevně projevují jako oboustranná orbitocellulitis. Terapie nitrolebních komplikací spočívá v podávání masiv-

ních dávek antibiotik intravenózně, případně v chirurgické intervenci ve spolupráci s neurochirurgem.

Závěr

Záněty paranazálních dutin jsou častým onemocněním, které pokud není správně a včas diagnostikováno a léčeno, může vyústit ve velmi závažné stavy ohrožující život pacienta. Většinu infekcí vedlejších nosních dutin tvoří virózy probíhající jako „rýma“ a ve většině případů dojde k uzdravení postiženého během 1–2 týdnů. Bakteriální záněty často vznikají jako superinfekce po proběhlé viróze. Nejčastějšími komplikacemi zánětů PND jsou kompli-

kace orbitální, intrakraniální komplikace se vyskytují vzácně. Zatímco nekomplikované záněty PND lze obvykle úspěšně léčit ambulantně, jejich komplikace vyžadují léčbu ústavní.

prof. MUDr. Ivo Šlapák, CSc.

Klinika dětské ORL FN a LF MU,
Jihlavská 20, 613 00 Brno
e-mail: islapak@fnbrno.cz

Literatura

1. Chrobok V, Vokurka J, Hybášek I, Pellant A. Rhinogenic inflammatory orbital complications in the material of the ENT Clinic in Hradec Králové in 1966–1995: Central and East European Journal of otorhinolaryngology and Head and neck surgery, 1996; 1, No.4: 313–316.
2. Chrobok V, Vokurka J. Příspěvek ke klinické anatomii, patofyziologii a léčbě rinogenních zánětů očníce: Otorinolaryngologie a foniatrie 1998; 47: 3–8.
3. Šlapák I, Horník P. Indikace k endonazální chirurgii u dětí: Choroby hlavy a krku 1996; 3–4: 15–19.
4. Šlapák I. Endonazální řešení orbitálních komplikací: Choroby hlavy a krku 1996; 3–4: 32–34.
5. Vokurka J, Šlapák I, Hybášek I. Endoskopické endonasální operace: Scripta Medica, LF MU Brno, 1998, ISBN 80-210-1957-3.

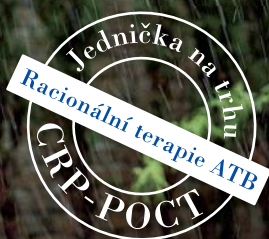Máte moderní ordinaci? Už využíváte *QuikRead*® ?

CRP

- Odlišení bakteriální a virové infekce
- Monitorování průběhu onemocnění a sledování ATB léčby

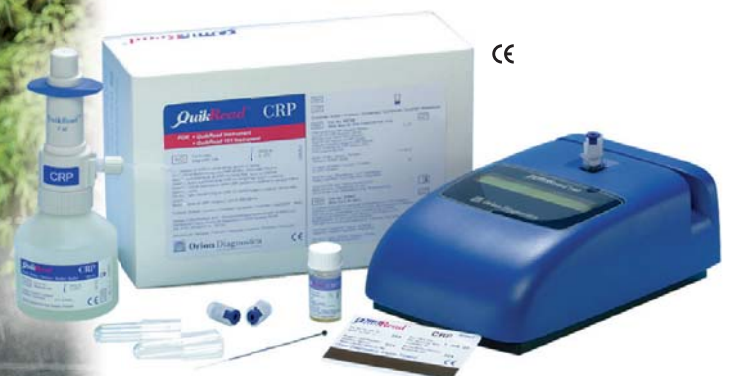Mikroalbuminurie (U-ALB)

- Monitoruje riziko vývoje diabetické nefropatie, retinopatie a neuropatie



Kód pro CRP (POCT)
zařazen nově v Seznamu
výkonů pod číslem 02230

Platí pro odbornost 002, 001



 **Orion Diagnostica**

Bělohorská 57, 169 00 Praha 6
Tel.: 233 350 533, Fax: 233 350 532
E-mail: orion@oriondiagnostica.cz
www.oriondiagnostica.cz

ISO9001
CERTIFIED

Kontakt SR:
Ing. Bibiana Sopková
Lenardova 16, 851 01 Bratislava
Tel.: 0905 887 813
E-mail: sopkovicova@centrum.sk