

# Bolesti chrbta u detí

MUDr. Gonzalo Alonso Ramos Rivera<sup>1</sup>, MUDr. Zlatica Pavlovičová<sup>2</sup>, MUDr. Miriam Kolníková, PhD.<sup>1</sup>

<sup>1</sup>Klinika detskej neurológie LF UK a NÚDCH Bratislava

<sup>2</sup>Rádiologické oddelenie NÚDCH Bratislava

**Bolesti chrbta sú veľmi častým príznakom u detí, mnohokrát s priamym dosahom na ich každodenný život. Ich výskyt má v posledných rokoch stúpajúci trend. Vo väčšine prípadov (95 – 99 %) ide o tzv. nešpecifickú alebo neorganickú bolesť chrbta, pri ktorej nemožno dokázať jednoznačnú príčinu bolestí. V rámci organických príčin, najčastejšie sa vyskytujú pri spondylolýze a Scheuermannovej chorobe. Medzi menej časté príčiny patria spondylodiscitídy, hernie diskov a nádorové procesy. V liečbe nešpecifickej bolesti je kľúčové odstránenie rizikových faktorov (napr. sedavý spôsob života, zlé držanie tela, nadváha, atď.). Pri zistení organickej príčiny bolestí, liečba závisí od vyvolávajúcej etiológie.**

**Kľúčové slová:** bolesti chrbta, cervikalgie, dorzalgie, lumbalgie, deti

## Back pain in children

**Back pain is a very frequent symptom in children. Its incidence shows a rising trend in recent years. It has also direct impact in the everyday life of the child. In most cases (95-99%) we cannot identify a clear etiology of the pain, and it is classified as inorganic or unespecified. Among organic causes, spondylolysis and Scheuermann's disease are the most frequent. Spondylodiscitis, disc herniation and tumors are relatively uncommon. Elimination of risk factors (e.g. sedentary lifestyle, incorrect holding of the body, overweight, etc.) is important in the therapy of inorganic pain. In the cases of organic pain the therapy depends on the etiology.**

**Key words:** back pain, neck pain, low back pain, children

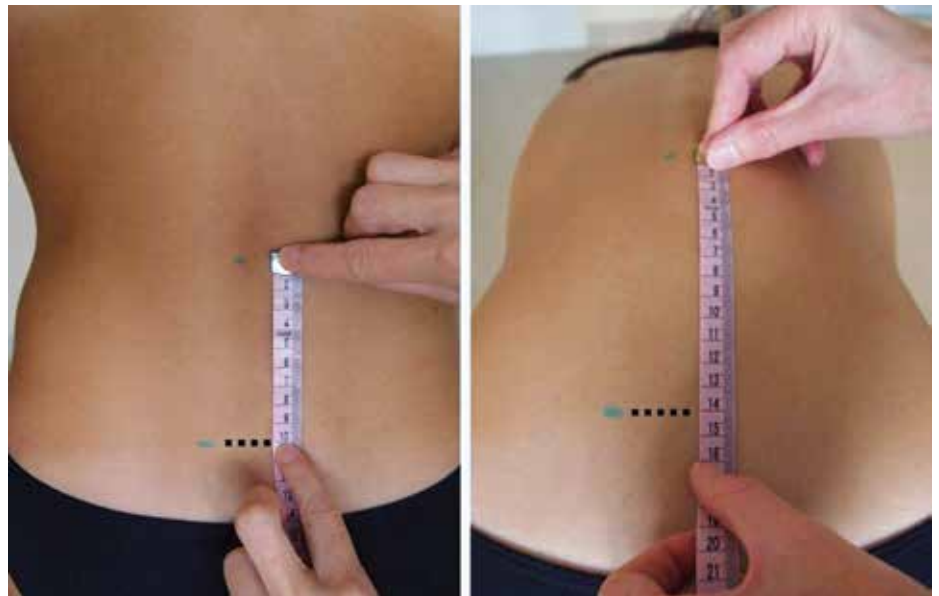
Pediatr. prax, 2018;19(1):12-16

## Úvod

Bolesti chrbta predstavujú čoraz častejší dôvod návštevy pediatra. Sedavý spôsob života, nedostatok pohybovej aktivity, nadváha, nesprávne držanie tela pri stoji, sedení, nosení batohov, či pri používaní mobilných telefónov, tabletov a podobných zariadení, spôsobujú tento stúpajúci trend. Podľa rôznych zahraničných prác sa prevalencia bolestí chrbta u detí v ročných intervaloch pohybuje od 7 do 58 % (1), pričom sú isté rozdiely podľa veku a lokalizácie bolestí. V práci Kjaera a spol. (2) bola zistená prevalencia bolestí v cervikálnej (C) oblasti vo veku 9, 13 a 15 rokov 10 %, 7 %, respektíve 15 %, bolesti v thorakálnej (Th) oblasti 20 %, 13 % a 35 %, a bolesti v lumbosakrálnej (LS) oblasti 4 %, 22 % a 35 %.

Bolesti chrbta majú priamy vplyv na život dieťaťa – 10 až 28 % takýchto detí má problémy v škole, 23 až 50 % prestane športovať, 28 % má problém nosiť školské tašky, a 16 až 26 % prestane chodiť von s kamarátmi. Riziko recidívy bolestí chrbta u detí je vysoké, až 50 %, a u 8 % detí sa stanú bolesti chronickým problémom (3).

Obrázok 1. Modifikovaný Schoberov test



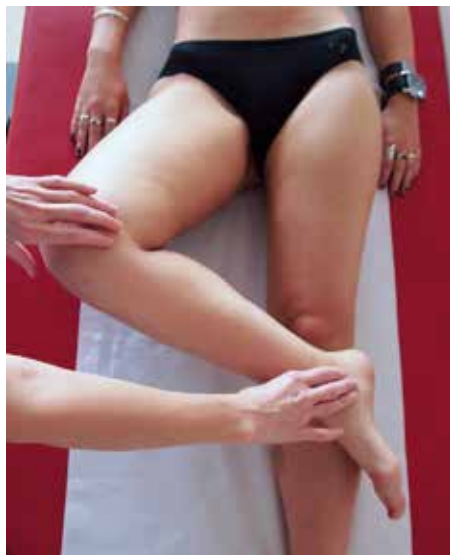## Manažment detského pacienta s bolesťami chrbta

### 1. Anamnéza

Kľúčové sú údaje o charaktere bolestí (lokalizácia, začiatok a trvanie bolestí, faktory zlepšujúce alebo zhoršujúce stav, nočné bolesti), možných traumách (akútna makrotrauma, repetitívna mikrotrauma, športové aktivity),

vzťahu k fyzickým aktivitám (zhoršenie/zlepšenie), reumatologických príznakov (zhoršenie ráno, zlepšenie s fyzickou aktivitou), systémových príznakov (horúčka, nočné potenie, chudnutie), neurologických príznakov (radikulárny typ bolestí s propagáciou po určitom dermatóme, svalová slabosť, sfinkterové problémy, poruchy chôdze), životnom štýle dieťaťa (sedavý spôsob

Obrázok 2. Patrickov test



života, spôsob nosenia školských tašiek), liekovej anamnézy, a vplyve na život pacienta.

Bolesť, ktorá sa zhoršuje s fyzickou aktivitou a na konci dňa je typická pre Scheuermannovu kyfózu, spondylolistézu a nešpecifickú bolesť. Radikulárna bolesť poukazuje na tlak na nervové štruktúry a je typická predovšetkým pre hernie diskov, menej pre ťažké spondylolistézy a nádory. U dieťaťa, ktoré bez vysvetliteľnej príčiny sa odmieta postaviť a má bolesti chrbta, je potrebné myslieť na spondylodiscitídu. Nočné bolesti sprevádzané neurologickou symptomatológiou alebo stratou na hmotnosti môžu byť prejavom onkologickej príčiny bolesti chrbta. Vcelku horšia odpoveď na klasickú analgetickú liečbu a výraznejší dosah na život dieťaťa bývajú pri organických príčinách bolesti chrbta.

V rámci rodinnej anamnézy sú tiež dôležité informácie o výskyte ortopedických, neurologických a reumatologických ochorení, predovšetkým asociovaných na pozitívitu HLA-B27 (ankylyzujúca spondylitída, reaktívna artritída, psoriáza, inflamatórne ochorenia čriev).

## 2. Objektívne vyšetrenie

- **Postoj.** Pri pohľade zozadu si všimáme asymetrie trupu, ktoré bývajú pri skolióze, kontraktúrach a rozličnej dĺžke dolných končatín. Taktiež pátame po zmenách v strednej čiare (zvýšené ochlpenie, sínusy v LS oblasti). Pri pohľade z boku hodnotíme zakrivenie chrbtice (zvýraznenie/

sploštenie). Prítomnosť významnej kontraktúry v lumbálnej oblasti s následným sploštením lumbálnej lordózy je typické pre hernie diskov a spondylodiscitídu.

- **Rozsah pohybov.** Hodnotíme aktívne pohyby chrbtice – flexia (predklon hlavy alebo trupu pri vystretých nohách), extenzia (záklon hlavy alebo trupu s extendovanými dolnými končatinami), úklony (pohyby hlavy k ramenám, resp. trupu k stranám, pričom pacient by mal byť schopný sa dotknúť rukou hlavice fibuly, laterálne rotácie.
- **Palpácia.** Povrchové štruktúry chrbta sú lepšie hodnotiteľné v stoji. Bod najvýraznejšej reakcie musí byť korelovaný lokalizačne k príslušnej anatomickej štruktúre – *processi spinosi* (spondylolistézy ťažkého stupňa, poruchy uzatvorenia stavcových oblúkov), paravertebrálne svalstvo (spazmy, kontraktúry), sakroileakálne zhyby (bolestivosť pri zápalových procesoch), gluteálne svalstvo, *spiniae iliacae posteriores*, veľké trochantery, atď.
- **Flexibilita.** Skrútenie hamstringov (ischiotibiálneho svalstva) spôsobuje zmenšenie popliteálneho uhla. Tento uhol sa mení s vekom, ale je považovaný za patologický, ak chýba viac ako 50° do úplnej extenzie.
- **Špeciálne manévry.**
  - **Adamsov test.** Pacient spraví pri ňom predklon v drieku, nohy má vystreté, päty spolu a voľne visiace ruky. V tejto polohe sa zvýrazňuje skolióza, pričom hrudný kôš je asymetrický – jedna strana je vyššie postavená oproti druhej. Podrobnejšie vyšetrenie tzv. skoliometrom patrí do rúk ortopéda. Zboku sa môže identifikovať angulárna kyfóza typická pre Scheuermannovu chorobu.
  - Modifikovaný **Schoberov test.** V stoji sa označí bod 10 cm nad stavcom L5. Pri maximálnom predklone v drieku sa táto vzdialenosť má predĺžiť o 4 – 6 cm. Menšie hodnoty svedčia o horšej mobilite chrbtice, ktorá môže byť prítomná pri spondyloartropatiách (obrázok 1).

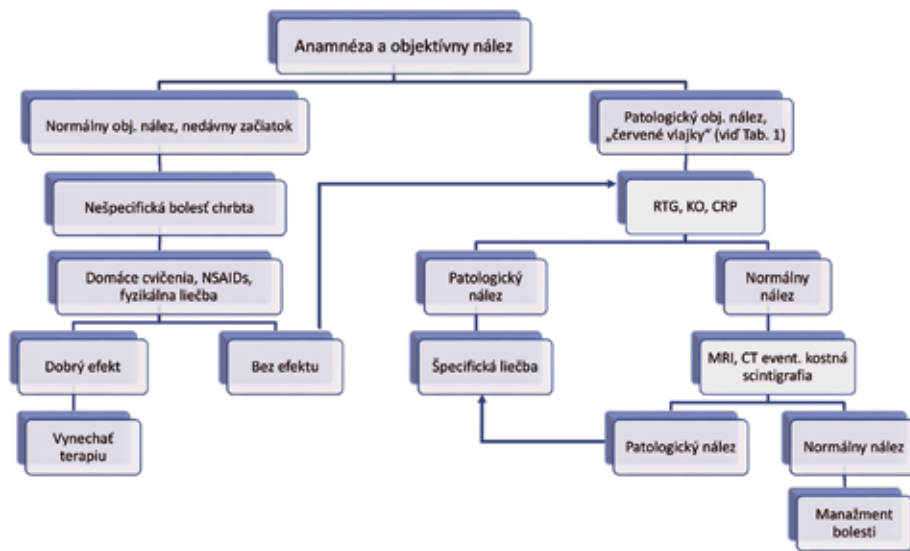
- **Lassegueov test.** Ide o pasívnu flexiu dolnej končatiny v bedrovom kĺbe s extenziou v kolennom kĺbe. Vyvolanie bolesti v LS oblasti s propagáciou do dolnej končatiny po určitom dermatóme býva pri diskopatiách. Bolesti v oblasti hamstringov bývajú pri ich skrútení.
- **Patrickov test.** U pacienta ležiacoho na chrbte vykonáme flexiu, abdukciu a externú rotáciu s chodidlom opretým o koleno druhej nohy (*Flexion, ABduction, External Rotation = FABER test*). Bolesti pri tomto manévri bývajú pri patológiách v sakroileakálnom zhybe alebo bedrovom kĺbe (obrázok 2).
- **Trendelenburgov test.** Pacienta vyzveme, aby sa postavil na jednu nohu a aby pokrčil druhú („akobocian“). Pozitívny je vtedy, ak dochádza k poklesu bedra pri slabosti pletencového svalstva pre dolné končatiny (napr. pri neuromuskulárnych chorobách).
- **Neurologické vyšetrenie.** Hodnotíme trofiku svalov, svalovú silu, citlivosť (strata citlivosti typu „jazdeckých nohavíc“ je typická pre syndróm *cauda equina*), šľachovo-okosticové reflexy, pyramídové príznaky (Babinski, Rossolimo, atď.), brušné reflexy, kremasterový a análny reflex.

## 3. Zobrazovacie vyšetrenia

- **RTG chrbtice** je indikované pri podozrení na organickú príčinu bolesti event. pri trvaní bolesti 4 týždne a viac. Základné sú anterioposteriórne (AP) a bočné projekcie v stoji. Hodnotí sa zakrivenie a usporiadanie chrbtice, pedikly (zmazané v AP projekcii bývajú pri nádorových procesoch), výška stavcov, a i. Na zobrazenie spondylolýz sa odporúčajú šikmé snímky, kde sa zobrazuje tzv. „znak dekapitovaného škótskeho teriéra“. Veľmi cenné sú dynamické testy pri predklone a záklone na posúdenie stability, mobility event. posunu stavcov v danom segmente.
- **Počítačová tomografia (CT)** lepšie zobrazuje nádory, fraktúry a spondylolýzy bez listézy.

**Tabuľka 1.** „Červené vlajky“ pri bolestiach chrbta u detí (4)

„Červené vlajky“ v anamnéze	„Červené vlajky“ v objektívnom vyšetrení
Onkologické ochorenie	Závažný alebo progresívny neurologický deficit
Strata na hmotnosti/strata chuti do jedla	Strata citlivosti „jazdeckého“ typu
Bolesti v noci alebo počas odдыхu	Znížený análny reflex
Sfinkterové ťažkosti	Horúčka
Nevysvetliteľná horúčka	Závažný alebo progresívny neurologický deficit
Nedávna infekcia	
Imunosupresia	
Ranná stuhnutosť	
Trauma	
Vek < 4 roky	
Trvanie bolestí > 1 mesiac	

**Obrázok 3.** Návrh manažmentu detského pacienta s bolesťami chrbta (adaptované podľa 5)

- **Magnetická rezonancia (MR)** je indikovaná k lepšiemu zobrazeniu mäkkých tkanív, predovšetkým neurologických štruktúr a paraspínálneho svalstva. Je veľmi užitočná pri nádoroch, infekciách a diskopatiách.
- **Kostná scintigrafia** sa používa na zobrazenie okultných fraktúr, spondylolýz, infekcií, kostných metastáz a na odlíšenie od degeneratívnych zmien.

#### 4. Ďalšie pomocné vyšetrenia

- **Laboratórne vyšetrenia** môžu potvrdiť infekčný, reumatologický, alebo onkologický proces (napr. leukémiu).
- **Elektromyografia** je vhodná k objektivizácii postihnúť periférnych nervov.

V rámci anamnézy a objektívneho vyšetrenia niektoré údaje bývajú mnohokrát spojené so závažnejšími diagnózami a preto by im mala byť venovaná väčšia pozornosť. Sú to tzv. „červené vlajky“ – akoby varovné znaky nebezpečenstva. V tabuľke 1 sú uvedené

„červené vlajky“ pri manažmente bolesti chrbta (4).

Na obrázku 3 uvádzame návrh algoritmu manažmentu detského pacienta s bolesťami chrbta. Opatrní musíme byť pri indikovaní a voľbe rádiologických vyšetrení – nesprávna indikácia nakoniec môže byť kontraproduktívna pre pacienta (možná radiačná záťaž event. nesprávne indikácie chirurgického riešenia rádiologických nálezov) a pre zdravotnícky systém (nárast výdavkov na zdravotnú starostlivosť a zbytočná záťaž zdravotníckeho personálu).

#### Príčiny bolesti chrbta

Bolesti chrbta sú príznakom, nie diagnózou. V niektorých prípadoch odhalíme jasnú etiológiu bolestí, avšak väčšinou príčina nie je známa. Vtedy hovoríme o nešpecifickú bolesti chrbta. Prehľad príčin bolestí chrbta je uvedený v tabuľke 2.

#### 1. Nešpecifická bolesť chrbta

Ide o bolesti chrbta bez jednoznačne známeho alebo dokázateľného podkladu. Je to najčastejšia forma bolestí

**Tabuľka 2.** Príčiny bolestí chrbta

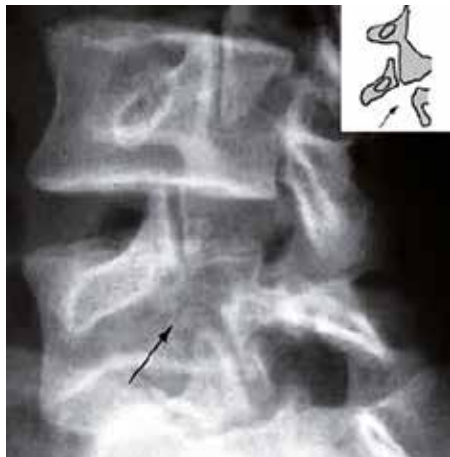
Organické príčiny	Neorganické príčiny
Spondylolýza a spondylolistéza	Nešpecifická bolesť
Scheuermannova choroba	
Spondylodiscitída	
Hernia disku	
Spinálne nádory	
Skolióza a ďalšie deformity chrbtice	
Reumatická príčina	
Traumatická príčina	

chrbta (95 – 99 %), ale ide o diagnózu, ktorá sa stanovuje per exclusionem. Bolesti môžu byť lokalizované v ktorejkoľvek časti chrbta a môžu propagovať rôzne, preto môžu pôsobiť aj ako radikálne bolesti. Intenzita bolestí závisí od fyzickej aktivity a často býva obmedzenie hybnosti. Predpokladá sa, že ide o následok drobných fyzických zmien (napr. natrhnutia) vo svaloch, väzoch, medzistavcových platničkách alebo posteriorných kĺboch stavcov, ktoré nemôžu byť presne identifikované zobrazovacími vyšetreniami. Niektoré štúdie s PET (pozitronová emisná tomografia) odhalili lézie na úrovni spojení chrbtice a svalov. V ďalších štúdiách s MR v stojí a so školskými taškami sa našla nerovnováha distribúcie záťaže na medzistavcové disky. Početné práce poukazovali na faktory spojené s genézou alebo vnímanie bolesti: spôsob života (sedentarizmus, nadmerná športová aktivita), obezita, faktory spojené so školou (nosenie tašiek, držanie tela), a psychologické (depresia, nízke sebavedomie). Liečba spočíva v identifikácii a eliminácii vyššie spomínaných faktorov (kľúčový je aktívny spôsob života!), v podávaní analgetík, vo fyzioterapii, a neraz aj v psychologickom poradenstve (3).

#### 2. Spondylolýza a spondylolistéza

Pri **spondylolýze** ide o defekt v *pars interarticularis* oblúku stavca. Môže byť uni- alebo bilaterálna a postihuje najčastejšie stavce L4 a L5. Vyskytuje sa predovšetkým u chlapcov a u športovcov, ktorí namáhajú chrbticu opakovanou extenziou, flexiou a rotáciou. Môže vzniknúť akútne, avšak častejšie pri nadmernej a opakovanej fyzickej aktivite.

**Obrázok 4.** Obraz „dekapitovaného škótskeho teriéra“ na šikmých RTG snímkach pri spondylolýze



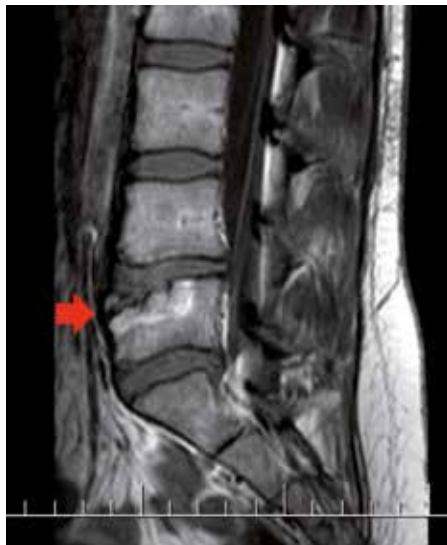**Spondylolistéza** nastáva pri bilaterálnej spondylolýze s následným ventrálным posunom stavca voči nasledujúcemu stavcu. Podľa miery posunu tiel stavcov sa delí spondylolýza do 4 stupňov: pri I. stupni je ventrálный posun do 25 % AP rozmeru tela druhého stavca, pri II. stupni 25 – 50 %, pri III. stupni 50 – 75 %, a pri IV. stupni > 75 %. Vyskytuje sa častejšie u dievčat, hlavne v období rastového špurtu.

Podľa literatúry sú tieto procesy najčastejšou príčinou organickej bolesti chrbta u detí medzi 10. a 15. rokom (1, 3). V klinickom obraze sa stretávame s bolesťami v LS oblasti spojenými s fyzickou aktivitou alebo pri dlhom státi. Ak je listéza významná, môže spôsobiť tlak na nervové korene a spôsobiť radikulárnu bolesť alebo neurologický deficit. V objektívnom náleze vidíme lumbálnu hyperlordózu, spazmy a palpačnú bolesť paravertebrálneho svalstva ipsilaterálne, a skrátenie hamstringov. V diagnostike sa uplatňujú pri spondylolýze šikmé RTG snímky, kde nachádzame tzv. „znak dekapitovaného škótskeho teriéra“ (obrázok 4), a pri spondylolistéze bočné a AP RTG snímky, event. CT a SPECT vyšetrenia. V rámci liečby je dôležité obmedzenie fyzickej aktivity až do ústupu bolesti event. nasadenie korzetu. Pri vysokostupňových spondylolistézach je potrebné chirurgické riešenie.

### 3. Scheuermannova choroba

Je druhou najčastejšou príčinou organickej bolesti chrbta u detí (3). Začiatok ťažkostí býva pred pubertálnym vekom a bežne sa považuje za zlé drža-

**Obrázok 5.** MR nález pri spondylodiscitíde na úrovni L5 u 17r. pacientky

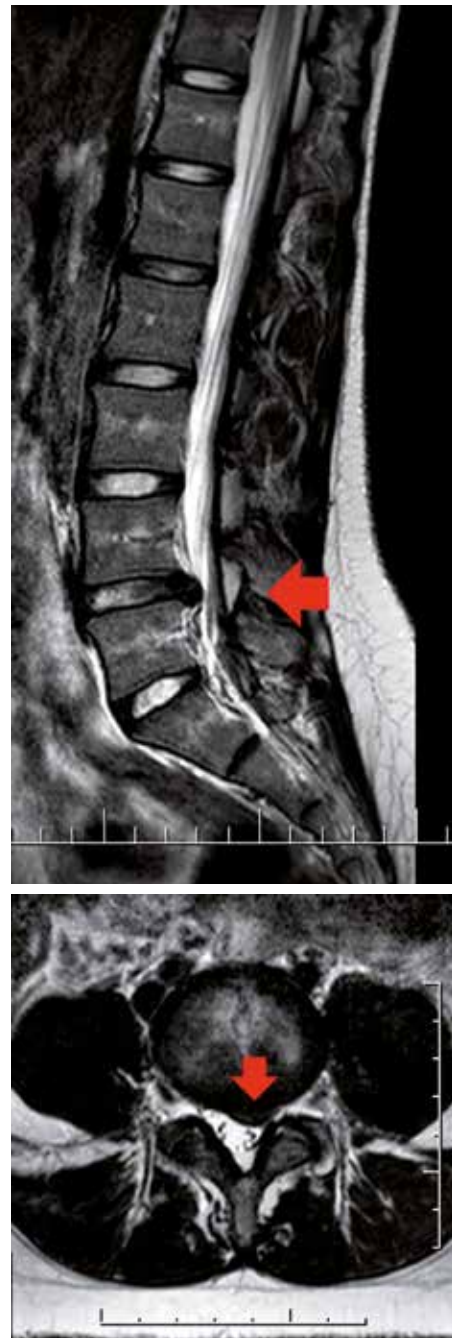

nie tela, čo môže oneskoriť stanovenie diagnózy. Pacienti sú väčšinou asymptomatickí, avšak bolesť môže byť prítomná hlavne pri dlhom státi, v neskorých hodinách a pri cvičení. V objektívnom náleze vidíme rigidnú Scheuermannovu kyfózu (hlavne v Th oblasti, menej často v LS), ktorá nemizne pri ventrálnej flexii. Neurologické a kardiologické ťažkosti sa vyskytujú pri ťažkých stavoch so zakrivením chrbtice o viac ako 100°. V diagnostike sú kľúčové RTG snímky v bočnej a AP projekcii. Liečba spočíva vo fyzioterapii, nasadení korzetu event. chirurgickom riešení, podľa stupňa postihnutia.

### 4. Spondylodiscitída

Ide o infekciu medzistavcovej platničky a priľahlých stavcov. Najčastejším pôvodcom je *Staphylococcus aureus* (v endemických oblastiach nesmieme zabudnúť na tuberkulózu!). Najčastejšie sa vyskytujú u malých detí, s maximom incidencie vo veku 3 rokov, keďže býva hematogénny pôvod infekcie a v tomto veku je ešte prítomná diskálna vaskularizácia. Menšie deti mnohokrát nevedia vyjadriť svoje ťažkosti správne a jediný príznak je odmietanie chôdze alebo sedu. Väčšie deti zase referujú veľmi silné bolesti chrbta s propagáciou do dolných končatín a kontraktúrami paravertebrálneho svalstva. Horúčka, elevácia zápalových markerov a zmeny v krvnom obraze nie sú vždy prítomné, preto sa stanovenie diagnózy môže oddialiť. Zmeny v bežných RTG snímkach

**Obrázok 6.** MR nález protrúzie disku L4/5 u 17r. pacientky

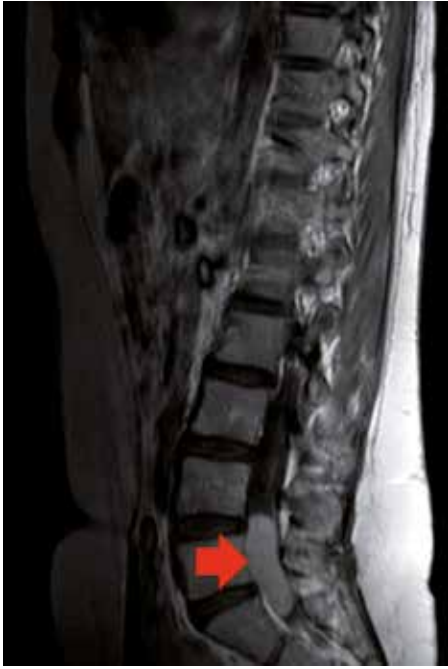

(zmenšenie medzistavcových priestorov, nepravidelnosti hrán priľahlých stavcov) sú prítomné až 2 – 4 týždne od začiatku ťažkostí, preto je MRI zobrazovací metódou prvej voľby v tomto prípade (obrázok 5). Liečba spočíva v podávaní antibiotík. V prípade refraktérnosti na liečbu treba zvážiť bioptickú punkciu stavca na identifikovanie agensa.

### 5. Hernie diskov

Ide o vysunutie disku mimo hranice krycích doštičiek stavcov. Podľa stupňa vysunutia rozoznávame „bulging“

**Obrázok 7.** MR nález meningeómu na úrovni L4-5/S1 u 11r. pacientky

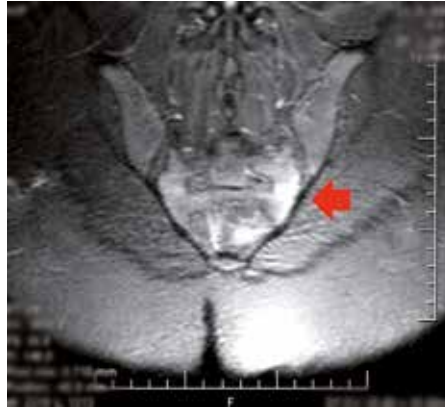

(vyklenutie), protrúziu, extrúziu a sekvestraciu disku. Podľa lokalizácie vo vzťahu k stavcom zase centrálna, paramediálna, foraminálna a extraforaminálna hernie. Incidencia v detskej populácii je veľmi nízka – na úrovni 0,2 až 3,2 %. V klinickom obraze sa stretávame s radikulárnou bolesťou, najčastejšie v LS oblasti alebo v gluteálnej oblasti, spolu s kontraktúrami lumbálneho svalstva až so sploštením lumbálnej lordózy. Bolesť sa často zvyrazňuje pri predklone, kýchnutí alebo kašli. Objektívne zisťujeme slabosť v príslušnom myotóme, poruchy citlivosti s distribúciou podľa daného dermatómu, znížené šľachovo-okosticové reflexy a pozitívny Lassegueov test. Metódou voľby pri zobrazení je MR (obrázok 6). V liečbe sa uplatňujú analgetiká, myorelaxanciá (neraz v infúznej forme), fyzikálna liečba a v ťažkých prípadoch chirurgické riešenie.

### 6. Nádory miechy a chrbtice

Prejavujú sa silnými bolesťami, ktoré sa nevzťahujú na fyzickú aktivitu a majú nočnú prednominanciu. Môžu

**Obrázok 8.** MR nález sakroileitídy u 12r. pacientky



spôsobiť útlak na nervové štruktúry a následne radikulárnu bolesť alebo paraparézu/paraplégiiu dolných končatín. V rámci benigných nádorov najčastejšie sú osteoidný osteóm, osteoblastóm, eozinofilný granulóm a kostné cysty. Spomedzi malígnych nádorov, najčastejšie bývajú Ewingov sarkóm, osteosarkóm, leukémia, metastázy z neuroblastómov alebo rabdomyosarkóm. V diagnostike sú kľúčové zobrazovacie vyšetrenia, hlavne MR (obrázok 7).

### 7. Skolióza

Skoliózy ľahkého stupňa väčšinou nespôsobujú bolesti. Tie sa prejavujú u asi 23 % pacientov so skoliózou, predovšetkým pri zakrivení viac ako 50° (3). Manažment je vysokoindividuálny a patrí do rúk ortopéda. Konzervatívny postup, fyzioterapia, ortézy a chirurgické zákroky sú možné terapeutické stratégie.

### 8. Reumatologické príčiny

Juvenilná reumatoidná artritída postihuje predovšetkým C chrbticu, kým spondyloartropatie skôr LS oblasť a sakroileakálne zhyby. Reaktívne artritídy, psoriatická artritída a inflamačné ochorenia čriev sa môžu prejavovať spondyloartropatiou. Klinicky sa tieto procesy manifestujú bolesťami chrbta s klasickou rannou stuhnutosťou a zmiernením bolestí pri fyzickej

aktivite. V objektívnom náleze býva obmedzená mobilita LS oblasti (Schoberov test). Podrobné vyšetrenie ďalších kĺbov je dôležité. V RTG snímkach možno nájsť rozšírenie kĺbových priestorov a erózie. MR vyšetrenie odhaľuje v skorších štádiách zápalové zmeny (obrázok 8). Liečba spočíva vo fyzioterapii, podávaní nesteroidných antiflogistík, antireumatík a biologickej liečby (1).

### Záver

Bolesť chrbta sú častým príznakom u detí. I keď vo väčšine prípadov ide o nešpecifickú bolesť, závažnejšie príčiny (ako napr. nádorové procesy alebo spondylodiscitídy) musia byť vylúčené. V diagnostickom procese sú kľúčové zobrazovacie vyšetrenia, ale ich zbytočné použitie môže byť kontraproduktívne pre pacienta a pre zdravotnícky systém. Liečba závisí od etiológie stavu, pričom v prípade nešpecifických bolestí chrbta je dôležité odstránenie rizikových faktorov.

### Literatúra

1. Houghton KM. Review for the generalist: evaluation of low back pain in children and adolescents. *Pediatric Rheumatology Online Journal*. 2010;8:28. doi:10.1186/1546-0096-8-28. Accessed February 10, 2016.
2. Kjaer P, Wedderkopp N, Korsholm L, Leboeuf-Yde C. Prevalence and tracking of back pain from childhood to adolescence. *BMC Musculoskeletal Disorders*. 2011;12:98. doi:10.1186/1471-2474-12-98. Accessed July 28, 2017.
3. García Fontecha, C. Dolor de espalda. *Pediatr Integral*. 2014;18(7):413-424.
4. Kordi R, Rostami M. Low Back Pain in Children and Adolescents: an Algorithmic Clinical Approach. *Iran J Pediatr*. 2011;21(3):259-270.
5. Bernstein RM, Cozen H. Evaluation of Back Pain in Children and Adolescents. *Am Fam Physician*. 2007;76(11):1669-1676.

**MUDr. Gonzalo Alonso Ramos Rivera**

Klinika detskej neurológie LF UK a NÚDCH  
Limbová 1, 833 40 Bratislava  
gonzalalonsoramos@gmail.com