

# Nejčastější kožní choroby v dětském věku a jejich léčba

MUDr. Štěpánka Čapková

Dětské kožní oddělení, Dětská poliklinika FN v Motole, Praha

V ordinacích praktických lékařů pro děti a dorost tvoří děti s dermatózami nejméně 20 % všech pacientů. V posledních desetiletích pozorujeme především nárůst alergických kožních projevů, atopický ekzém postihuje nejméně 5–15 % dětské populace. Atopické dermatitidě často předchází již v prvních týdnech života seboroická dermatitida. Předškolní a školní děti, vzhledem k pobytu v kolektivu a četným sportovním aktivitám, trpí často nejrůznějšími kožními infekcemi, především impetigem. Nejčastější kožní chorobou kojeneckého věku je však překvapivě plenková dermatitida. Autorka proto shrnuje klinické údaje o těchto onemocněních a rozebírá možnosti jejich moderní a bezpečné dermatologické léčby.

**Klíčová slova:** plenková dermatitida, atopická dermatitida, seboroická dermatitida, impetigo vulgaris, klinické projevy a léčba.

## The most frequent skin diseases in childhood and their therapy

in offices of primary care pediatricians at least 20 % patients suffer from skin diseases. In last decades we observe an increase in allergic skin manifestations, constitutional dermatitis involves at least 5–15 % of pediatric population. Seborrheic dermatitis precedes frequently constitutional dermatitis already in first weeks of life. Preschool and school children with respect to their social contacts and numerous sport activities suffer by a number of skin infections, mainly impetigo. The most frequent skin disease of babies is surprisingly diaper dermatitis. The author summarizes clinical information about these diseases and discusses options of their modern and safe treatment.

**Key words:** diaper dermatitis, constitutional dermatitis, seborrheic dermatitis, impetigo vulgaris, clinical manifestation and treatment.

Dermatol. prax, 2010, 4(3): 89–93

## Úvod

Spektrum a klinický obraz novorozeneckých a kojeneckých dermatóz se zcela liší od kožních onemocnění starších dětí a dospělých. Dětský lékař i dětský dermatolog se nejčastěji setkává v kojeneckém a batolecím věku s pacienty s atopickou a seborrhoickou dermatitidou a s plenkovou dermatitidou. U větších dětí jsou to především infekční bakteriální onemocnění. Tato onemocnění se proto často označují jako pilíře dětské dermatologie.

U pacientů se závažnými formami dětských dermatóz volíme celkovou léčbu, tak jako řada ostatních pediatrických oborů. U většiny pacientů však dovedeme získat kontrolu nad průběhem onemocnění pomocí lokální léčby. Dermatologie je jediný obor, který využívá systematicky účinků léků nanášených zevně na kůži. Zevní (externí, místní, lokální) terapie umožňuje aplikaci a působení léků přímo v chorobně postižených místech v potřebných koncentracích, jichž by bylo možno dosáhnout jen při perorálním podávání vysokých dávek léku. Předpokladem úspěšné dermatologické léčby je však především správná diagnóza. U dětských pacientů jsou navíc některá specifika, ke kterým je nutno přihlížet při lokální léčbě, aby nedošlo k poškození dítěte. Zásady bezpečné lokální léčby vycházejí jednak ze znalostí anatomických

a funkčních odlišností kojenecké a dětské kůže a jednak ze znalostí farmakodynamiky jednotlivých léků (1, 2, 3, 4, 5).

Epidermis kojenců a malých dětí je tenká, s chabým intercelulárním spojením, je vnímavější k zevnímu podráždění. Zevně aplikované léky se proto snáze vstřebávají a mohou mít nežádoucí (i systémové) vedlejší účinky. Zvýšené riziko intoxikací ze vstřebávání zevně aplikovaných léčebných prostředků je dáno i poměrem velké plochy kůže ku hmotnosti dítěte. Navíc je kůže při zahájení lokální léčby porušena chorobným procesem. Proto je přirozené, že i aplikace léků na kůži s sebou nese rizika toxické, alergické a fotosenzibilizační reakce. Průnik zevně aplikovaných léků kůží se děje různými způsoby: transepidermálně – přímo buňkami rohové vrstvy nebo mezibuněčnými prostory stratum corneum, nebo transfolikulárně – cestou vlasových folikulů a mazovými (méně potními) žlázami. Průnik léků kůží je ovlivňován věkem dítěte, anatomickou oblastí, hydratací nebo poškozením kůže, typem léku a způsobem jeho aplikace, typem vehicula. Lokálně aplikované léky, stejně jako léky pro vnitřní aplikaci, mohou mít kromě léčivých účinků řadu účinků nežádoucích. Žádný zevní lék, ani dezinfekční a antiseptické látky by neměly být aplikovány na kůži novorozenců

a malých dětí bez úvahy o možných následcích jejich vstřebávání (5, 6, 7).

## Plenková dermatitida

Pleny umožňují lepší kojeneckou hygienu a dobré sociální začlenění malého dítěte, ale lidská pokožka nebyla konstruována pro dlouhodobý kontakt s močí a stolicí. I přes neuvěřitelný pokrok při hledání a výrobě ideální pleny plenková dermatitida zůstává jedním z nejčastějších kožních problémů kojeneckého věku. Až 50 % pleny nosících dětí mívá během tohoto období nejméně jednou projevy plenkové dermatitidy, s nejvyšší prevalencí v období mezi 9.–12. měsícem. Většina z těchto případů jsou lehké nebo středně závažné opruzeniny, které se omezují jen na plenkovou lokalizaci a během několika týdnů odeznívají při adekvátní léčbě (1, 4). Plenková dermatitida je nespecifický termín a ve své nejobvyklejší podobě bychom správně měli mluvit o *kontaktní iritativní dermatitidě*. Příčinou je vlhká pokožka v semiokluzivních podmínkách, která je náchylnější k poškození třením, prostupnější pro dráždivé látky a umožňuje růst některých mikroorganismů. Významné je i působení aktivovaných enzymů ze stolice na kůži kojence v oblasti hýždí. Podle klinického obrazu je možno hovořit o 4 základních formách plenkové dermatitidy. „*W*“ *dermatitida* je nejčastější formou

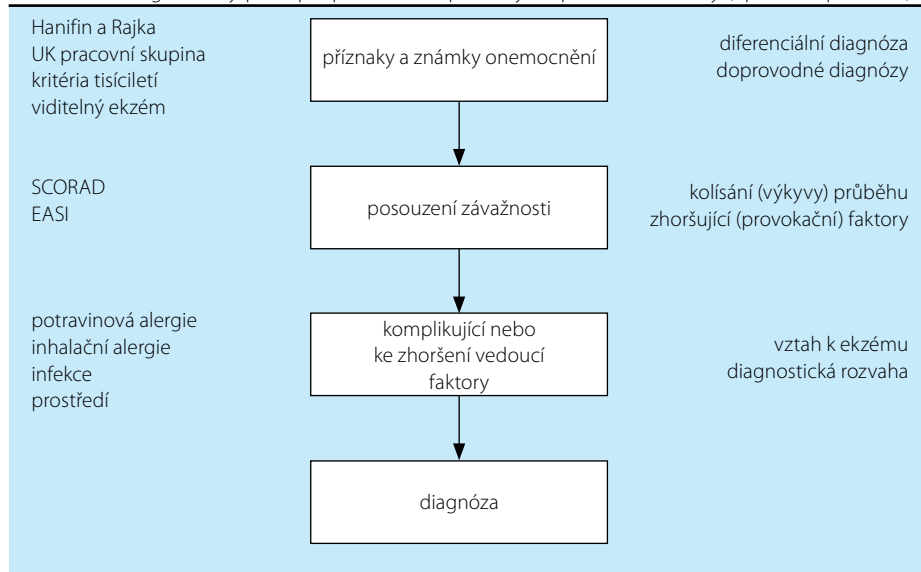
onemocnění, vzniká třením mezi plenou a konvexitami hýždí, scrota, labia majora a mons pubis. Zarudnutí je proto v plenkové oblasti ve tvaru w. „Závorková“ dermatitida je charakteristická pruhovitým zarudnutím na vnitřních plochách stehien a na břiše při okraji pleny. Vzniká třením okrajů jednorázové pleny a pokožky. Vliv má i časté vysušení a zvlhčení pokožky v těchto místech. Proto se někdy označuje tento typ vyrážky jako „dermatitida přílivu a odlivu“. O erozivní plenkové dermatitidě hovoříme při vzniku papuloulcerózních lézí v místě konvexit v perigenitální a perianální oblasti. Těmto lézím se dříve říkalo amoniakové vředy. Většinou jsou známkou špatné hygieny kojence. *Infantilní gluteální granulom* vzniká při dlouhodobé aplikaci kortikoidů (pro jinou dermatózu) lokálně pod pleny, které působí oklusi. V perineo-gluteální oblasti a v podbřišku jsou spíše jednotlivě lokalizované papuly až hrboly velikosti 0,5–4 cm. Častou druhotnou infekcí kvasinkovitým mikroorganizmem *C. albicans* vzniká jako komplikace plenkové dermatitidy *candidiasis*, kdy se objevuje v zarudlých plochách výsev papulopustul, které jsou později erodovány a při okrajích se límečkovitě olupují. Kandidová infekce se většinou šíří i do dalších intertriginózních lokalit (2, 3).

Jako základ **léčby** plenkové dermatitidy je nutno snížit vlhkost kůže a zamezit tření v postižené oblasti volbou správného typu pleny a její častou výměnou. V teplém prostředí ponecháváme dítě často volně bez plen, aby nedocházelo k zapaření podrážděné pokožky. Nevyhnutelné je i omezení přehnaně častého mytí postižené oblasti. Ke zlepšení bariérové funkce kůže aplikujeme při každém přebalování ochranný krém určený pod pleny nebo měkkou zinkovou pastu s rybím tukem. Vhodná je například dětská mast s obsahem rybího tuku, nebo dětské kosmetické krémy s obsahem oxidu zinečnatého a dalších účinných protizánětlivých látek. Oblast pod plenami ošetřujeme při každém přebalení, ostatní záhybové lokality vždy alespoň večer po koupeli. Každou opruzeninu je třeba léčit v počátečním stadiu, kdy většinou postačuje pravidelné použití mastí a krémů s pantenolem, vitamínem E a zinkem. Při závažnějším postižení pokožky raději předepisujeme pastu s obsahem antimykotik zaměřených proti kvasinkám, které opruzeniny nejčastěji komplikují (5, 6).

### Atopická dermatitida

Atopická dermatitida (AD) je dnes nejčastější chronické zánětlivé kožní onemocnění dětského věku v rozvinutých zemích. U 70 % pacientů vznikají první příznaky AD již do 6 let věku, s maxi-

**Tabulka 1.** Diagnostický přístup k pacientovi s příznaky atopické dermatitidy (upraveno podle 19)



mem v kategorii do 3 let věku. Přesné stanovení prevalence AD je obtížné a liší se v různých zeměpisných oblastech. Odhaduje se, že v evropských zemích AD postihuje 15–20% dětí a 2–5% dospělých. I přesto, že příznaky AD vidíme, je obtížné toto onemocnění definovat vzhledem k rozdílné lokalizaci, morfologii a průběhu a také proto, že nemáme žádný diagnostický test, který by sloužil jako standardní (2, 3, 8).

Diagnóza AD je v klinické praxi založena především na kombinaci morfologického nálezu a pečlivě provedené osobní a rodinné anamnézy. *Kojenecká forma AD* začíná mezi 2.–4. měsícem silně svědicími papulózními až ložiskovými výsevy na tvářích nebo ve vlasech, odkud se může rozšířit na celou hlavičku, tělo a končetiny, nejprve spíše nad extenzory. Později se ložiska ohraničují více do ohybových partií končetin. Mezi 1.–2. rokem dítěte AD přechází do *dětské formy*. Predilekční oblastí pro tuto fázi AD jsou loketní a podkolení jamky, šíje, krk, místa okolo kotníků, nártý a zápěstí. Mohou být postiženy i ruce a obličej. *Forma dospívajících a dospělých* zůstává často ve flexurách končetin, ale nejzávažněji bývá postižena horní část hrudníku, ramena, krk, obličej a ruce. Diagnostické problémy často působí *lokalizované formy AD*, kdy onemocnění postihuje jen ohraničené lokality, jako například oční víčka, rty, koutky úst, brýška prstů na nohou, prsty na rukou, oblast okolo uší, vulvu a scrotum. Některé další *morfologické varianty AD* jsou folikulární varianta, papulózní lichenoidní varianta, prurigo typ, numulární nebo diskoidní typ, dyshidrotický atopický ekzém a erythrodermie (2, 3, 4).

Před zahájením vlastní léčby AD je třeba vyšetřit příznaky onemocnění a zajímat se o jeho průběh, posoudit závažnost a rozsah AD (skóre

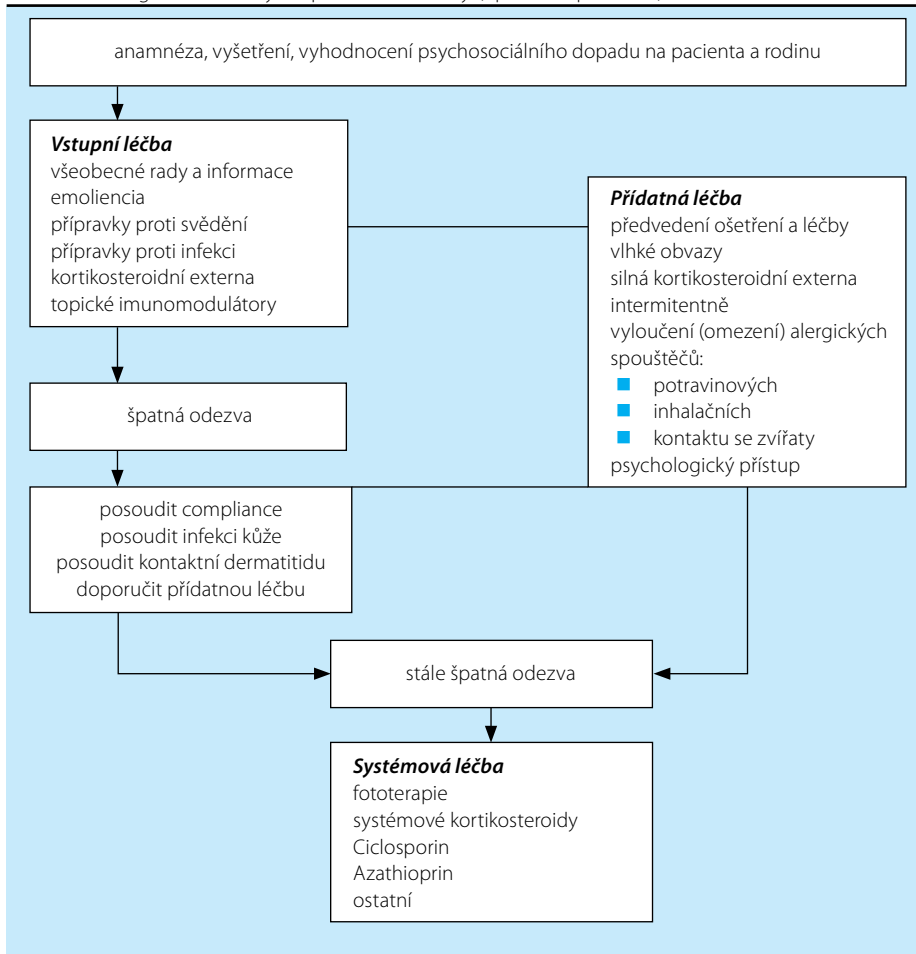
EASI, SCORAD), posoudit komplikující a zhoršující faktory a provést diferencielně-diagnostickou rozvahu (tabulka 1).

**Léčba AD** směřuje k omezení závažných příznaků onemocnění. Učíme rodiče nemocného dítěte, jak zabezpečit dlouhodobou péči o kůži a tím dlouhodobý management AD, jak předcházet dalším vzplanutím onemocnění nebo alespoň jak omezit jejich počet. Dlouhodobou prevencí a systematickou léčbou se snažíme příznivě modifikovat celkový průběh chronického onemocnění. Výsledkem dlouhodobé léčebné strategie by mělo být získání kontroly nad průběhem onemocnění a zlepšení kvality života nemocného dítěte i jeho rodiny (9, 10, 11). Algoritmus léčby, tak jak je většinou používán v evropských zemích, přehledně uvádí Harper v celosvětově uznávaném obsáhlém učebnici dětské dermatologie (tabulka 2) (2).

Základním předpokladem úspěchu léčby AD a prevence dalších vzplanutí příznaků je *úprava životosprávy* (např. vhodné oblékání, správně zvolené mycí a kosmetické prostředky), *jídelníčku, domácího prostředí, znalost a omezení faktorů vyvolávajících svědění*. Nejdůležitější je však před zahájením léčby *edukace pacienta, resp. jeho rodiny*. Měla by proběhnout při první návštěvě. Lékař si musí udělat dostatek času nejen na pečlivou anamnézu, ale hlavně na to, aby poskytl rodině dostatek informací o podstatě onemocnění, prevenci a možnostech léčby. Připravené písemné materiály, např. letáky a brožury a ověřené internetové adresy, jsou dobrými pomocníky.

Základní a nepostradatelnou léčbou AD jsou *emolienca*. Emolienca (zvláčňující, změkčující, promašťující krémy a masti) předepisujeme (doporučujeme) všem pacientům s atopickou

**Tabulka 2.** Algoritmus léčby atopické dermatitidy (upraveno podle 20)



**Tabulka 3.** Emolienčia

**Výrobky obsahující látky podobné normálnímu intercelulárnímu složení mezi keratinocy:** nenasyčené mastné kyseliny, ceramidy, cholesterol.

**Výrobky obsahující látky vážící vodu v epidermis (humektanty):** glycerin, kyselina mléčná, propylenglykol, urea, pyrrolidonkarboxylová kyselina.

**Látky s okluzivním efektem (tvorí na povrchu epidermis film, který snižuje transepidermální ztrátu vody):** vazelína, oleokrém, rostlinné a živočišné oleje.

xerózou a chronickými ložisky ekzému jako hlavní léčebný prostředek, ostatním jako doplňující léčbu. Čím mastnější jsou emolienčia, tím jsou účinnější. To však pacient z kosmetických důvodů často špatně akceptuje. Proto je vhodné, při prvních návštěvách, seznámit pacienta a jeho rodiče s více typy promašťovacích krémů a mastí a rodina si pak vypracuje vlastní léčebný režim. Masti a mastné krémy jsou vhodné především k večernímu ošetřování, krémy a lotia volíme hlavně k rannímu ošetření. Dobře vybraná emolienčia zmírní svědění suché pokožky a zlepší poruchu bariérové funkce kůže. Jednotlivé typy emolienchií, podle mechanismu jejich účinku, jsou seřazeny v tabulce (tabulka 3).

Mezi emolienčia v širším smyslu řadíme i koupelové oleje. Nejvhodnější způsob, jak pokožku pacienta šetrně omýt a zároveň ji zvláchnit, je právě pravidelné používání koupelových olejů. Prostřednictvím tvorby okluzního ochranného

filmu na pokožce zabezpečí olejové koupelové přísady velkoplošné promaštění a omezením transepidermální ztráty vody i provlhlení kůže. Koupelové olejové přípravky používáme většinou obden jako nedílnou součást léčebného režimu. Ostatní dny doporučujeme jen krátkou rychlou sprchu nebo omytí míst vlhké zapářky speciálně vybranými mycími prostředky. Každý večer, po olejové lázni, kůži jen jemně poklepem osušíme a ihned, dokud je vlhká, ošetříme ještě v koupelně zvláčňujícím krémem. Důležité je znát „pravidlo 3 minut“: kůži je nutno ošetřit do 3 minut po koupeli, dokud je ještě vlhká, jinak si nezachová hydrataci, voda se odpaří a dojde ke kontrakci rohové vrstvy, popraskání a dalšímu přesušení atopické kůže. V moderním dermatologickém pojetí se podpůrná léčba promašťovacími i koupelovými emolienchií označuje jako *korneoterapie* a je nezbytnou součástí jak léčby, tak prevence AD (12).

V době akutního zhoršení AD je nutné aktivitu procesu rychle utlumit pomocí *lokálních kortikosteroidů*, které mají protizánětlivý, vazokonstrikční, antiproliferační, imunosupresivní a antipruriginózní účinek. U lehké až středně těžké formy AD předepisujeme přednostně kortikosteroidy se slabým účinkem nebo středně účinná kortikosteroidní externa ve správně zvoleném vehikulu. Pro oblast obličeje volíme nehalogénované preparáty. Bereme ohled na věk pacienta (opatrnost především u kojenců!), ošetřovanou lokalitu (pozor na víčka, obličej, oblast přirození, hýždě a axily) a rozsah postižené plochy. Ke snížení rizika atrofie kůže a vstřebávání účinné látky zavádíme při nutnosti dlouhodobého a opakovaného ošetřování tzv. intervalovou léčbu, kdy po několika dnech ošetření kortikosteroidy (obvykle po 3–7 dnech) přerušujeme léčbu na dobu nejméně stejně dlouhou, kdy užíváme pouze emolienčia nebo jiné lokální prostředky bez kortikosteroidů (2, 9, 10).

*Léčba dehtovými preparáty, ichtamolem, chloroxinem, kyselinou salicylovou, ureou* vyžaduje velké praktické zkušenosti a znalost nežádoucích účinků těchto látek, proto patří spíše do rukou specialisty. Je vhodná pouze pro některé formy AD a spíše pro subakutní a chronická stadia onemocnění u lehkých a středně těžkých pacientů (5, 10).

Jako účinná alternativa léčby lokálními kortikosteroidy a pokrok v moderní dermatologii se pro řadu pacientů jeví *imunomodulační prostředky pro lokální léčbu (topické imunomodulátory)* (9, 11).

I přes zmiňované možnosti léčby stále zbývá skupina nemocných, kde běžnými prostředky neuspějeme. V těchto případech uvažujeme o systémové léčbě. Celková léčba (*antihistaminika*) je u mírnějších forem AD většinou jen doplňková, pomocná, s cílem snížit svědění a působit celkově protialergicky. U závažných a nevládnutelných forem AD je pak celková léčba součástí komplexní terapie, mnohdy jako kombinace různých *protialergických a imunosupresivních či imunomodulačních léků* (9, 13).

### Dermatitis seborrhoica

Seboroická dermatitida (dále SD) je recidivující subakutní až chronická polymorfni povrchní dermatitida postihující lokality bohaté na mazové žlázy a oblasti intertriginózní, která je charakterizována olupováním v mastných žlutavých šupinách a většinou i zarudnutím.

Více než 2/3 kojenců v období mezi 3. týdnem a 3. měsícem po porodu je postiženo ve vlasové oblasti nejčastější formou této dermatózy.

Výskyt v dospělé populaci se odhaduje na 3–5% (14, 15). Onemocnění má řadu klinických forem v kojeneckém a dětském věku i v období dospívání. Predilekční lokalizací SD je oblast kštice, nazolabiální rýhy, obočí, víčka, čelo, vlasová hranice, střed hrudníku, zad a intertriginózní oblasti. SD kojenců se objevuje (na rozdíl od atopické dermatitidy) většinou již v průběhu prvních čtyř týdnů života. Ve kštici jsou ve frontální a parietální oblasti drobné žlutohnědé šupinky na bleděružové spodině v rozsáhlých plochách. Jindy vzniká nad velkou fontanelou popraskaný žlutošedý nebo žlutohnědý pevně lpící nános mazlavých šupin, kterým procházejí vlasy. Změny ve kštici označujeme souhrnným názvem „*cradle cap*“ (čepička z kolébky). Ze kštice se dermatitida často šíří do obočí a do střední části obličeje, kde vznikají ostře ohraničená světle červená ložiska s olupováním v jemných žlutavých a mastných šupinách. V závažnějších případech onemocnění postihuje *intertriginózní lokalizaci* (především plenkovou a inguinální oblast, okolí pupku, axily, krční rýhu a retroaurikulární plochy), kde se tvoří infiltrovaná, ale nemokvající erytematoskvamózní ložiska. Často se přidružuje kvasinková infekce (15, 16). K závažnějším formám onemocnění mají sklon děti uměle živěné s nadváhou. V dětství projevy SD nebývají, nebo jen ve vlasaté části hlavy, tak jak je popsáno dále u dospívajících, ale s lehčím klinickým průběhem. U školních dětí však nacházíme někdy ve kštici ohraničená, nezánětlivá olupující se ložiska, kdy se šupiny na kůži i ve vlasech střežovitě překrývají a vzhledem i barvou připomínají azbest nebo dermatomykózu, proto tuto formu SD označujeme jako *tinea amiantacea (asbestina)* (17, 18).

V období dospívání se často u dívek i chlapců setkáváme se seboroickými šupinami a neostře ohraničeným erytémem různé intenzity v nasolabiálních a nasofaciálních rýhách. Tuto formu SD označujeme jako *erythema paranasale*. Tvrdošjně vzdoruje běžné léčbě, což často svádí lékaře i pacienty k dlouhodobé nebo opakované aplikaci lokálních kortikosteroidů a vede potom ke vzniku ještě úpornějšího kožního onemocnění – periorální dermatitidy. V období dospívání, ale i v dospělosti se často objevuje *dermatitis seborrhoica capilitii*. Nejčastější formou, kterou však někteří autoři považují za samostatné onemocnění a k SD ji neřadí, je *pityriasis simplex capilitii*, označení pro běžné lupy. Někdy pozorujeme perifolikulární zarudnutí a olupování nejprve v malých šupinkách, postupně vznikají ostře ohraničená ložiska s výraznou tendencí ke splývání do větších chorobných ploch, někdy i se zarudnutím a infiltrací. Ložiska jsou pokryta

nánosy mastných žlutavých šupin a často připomínají psoriázu (*dermatitis seborrhoica psoriasiformis*).

*Léčba SD* bývá zdlohouhavá a vyžaduje značnou trpělivost rodičů pacienta, dítěte i lékaře, vzhledem k obvykle chronicky recidivujícímu průběhu onemocnění. Opakování SD nelze ani po úspěšné léčbě zcela zabránit. Při postižení *vlasové oblasti* předepisujeme starším kojencům (od 6 měsíců výše) salicylový olej (Rp. Ac. salicylici 3,0; Ol. olivarium ad 100,0), kterým doporučujeme napouštět ložiska se šupinami vždy alespoň 3 hodiny před mytím vlásků, kdy změkčené šupiny vyčesáváme nenásilně jemným dětským kartáčkem a vymýváme dětskými šampony. Tento proces provádíme pouze 2x v týdnu, protože salicylová kyselina prochází snadno i neporušenou pokožkou a riziko perkutánní resorpce toxických množství je u kojenců a malých dětí značné. Bezpečnější je u mladších kojenců (i při každodenním ošetřování) použití krémů a lotií s ureou (např. Rp. Excipial U lipolotio nebo Rp. Ureae 5,0; Excipial krém ad 100,0).

Při mírných formách SD ve vlasech, i jako doplněk další léčby u závažnějších forem, je u dětí a mladistvých účinné a pro snadnou aplikaci oblíbené dlouhodobé používání volně prodejných šamponů s antiseboroickými přísadami (dehty, kyselina salicylová, organické sloučeniny síry, antimykotika, antimikrobiální látky, zinkpyrithion, oktopirox a další). Pacienta resp. rodiče je třeba upozornit na to, že efekt mohou očekávat až po 6–8 týdnech pravidelné léčby. Při opakovaném zhoršení onemocnění je vhodné typy šamponů měnit. Při závažnějším ložiskovém postižení vlasové oblasti doplňujeme léčbu šampony intervalovým ošetřováním lokálními kortikoidními preparáty ve formě roztoků, gelů a lotií, které jsou často kombinované s kyselinou salicylovou. *Do intertriginózních lokalit* se u kojenců nejlépe osvědčuje dlouhodobá aplikace antimykotik v pastách (Rp. Imazol krémpasta) nebo jen měkké zinkové pasty. Do ostatních oblastí na těle předepisujeme kortikoidy v kombinaci s antibakteriálními látkami (kloroxin – endiaron), dehtovými přísadami (tinctura carbonis detergens, ichtamol) ve formě měkkých past nebo krémů většinou magistraliter připravovaných v lékárně. U zánětlivějších lézí a při větším pruritu používáme lokální kortikoidy hromadně vyráběné. Terapie bývá účinná, nevýhodou jsou však možné nežádoucí účinky dlouhodobé kortikoidní léčby a vyšší procento recidiv brzy po jejím ukončení. Na začátek léčby (prvních 14 dnů) je dobrou taktikou použití kombinovaných kortikoidních preparátů s antimykotiky

(např. Rp. Imacort crm., Pimafucort crm.) s následnou dlouhodobou monoterapií lokálními antimykotiky (5, 16, 17, 18).

## Impetigo vulgaris

Bakteriální kožní infekce jsou v ordinaci dětského lékaře poměrně častou diagnózou. Přichází s nimi (nejvíce v létě) 2–5% pediatrických pacientů. Rozvoj infekce kůže je závislý na vzájemném vztahu mezi bakteriemi a pacientem. Kůže zdravého dítěte je odolná proti většině bakterií. Kožní povrch tvoří mechanickou bariéru, z níž jsou nežádoucí organizmy neustále odstraňovány deskvamací. Bakterie, patřící k trvalému osídlení kůže (rezidentní flóra), jsou normální součástí kožního povrchu a mají význam v protekci kůže před invazí druhů s vyšší patogenitou. Pro vznik infekce je u bakterií rozhodující její virulence, rychlost množení, výživové nároky, produkce toxických proteinů a schopnost překonat kompetitivní mikroflóru na kůži. V odolnosti organismu hraje roli neporušená kožní bariéra se slabě kyselým pH, přítomnost mazu, místo vstupu infekce a stav imunitního systému i celkové výživy dítěte.

Nejčastější dětskou pyodermií je *impetigo vulgaris (contagiosa)*. Původcem onemocnění je *Streptococcus pyogenes* nebo *Staphylococcus aureus*. V posledních letech převažují stafylokokové infekce nad streptokokovými, popř. jde o infekce smíšené (2, 4). Ložiska impetiga mohou být kdekoli na kůži, nejčastěji však jsou na obličeji, krku, končetinách a rukou. Začínají drobnými červenými makulami, které se rychle mění v puchýřky až buly s úzkým zánětlivým lemem. Krytba puchýřků snadno praská, žlutavý obsah zasychá v typické medově žluté krusty. Nová vzdálenější ložiska vznikají autoinokulací bakteriemi kontaminujícími prsty rukou, hračky, předměty denní potřeby a oděv. Jindy se ložiska rozšiřují periferně, v centru vybledávají a vznikají anulární až gyrátní rozsáhlé kožní léze. Podle klinických projevů rozlišujeme *nonbulózní impetigo*, kde převažují na kůži ložiska s krustami, a *bulózní impetigo*, kdy nacházíme na kůži puchýře až buly (3, 4).

*Léčba* postačí v některých případech lokální, jindy je třeba celková. Nekomplikované případy s nálezem jen v ohraničených lokalitách je možné léčit *místní léčbou*: po odstranění krust keratolytickými mastmi (krátkodobá aplikace Saloxyl masti nebo masti s 5% ureou) a následném opláchnutí slabým roztokem manganistanu draselného aplikujeme 2–3x denně antibiotické masti nebo krémy (tabulka 4). Kromě antibiotických extern využíváme, hlavně pro velkoplošné

**Tabuľka 4.** Antibiotika pro lokálnú liečbu**Bacitracin, Neomycin:** Framykoin ung.**Mupirocin:** Bactroban ung.**Kyselina fusidová:** Fucidin ung., Fucidin crm.**Ratapamulin:** Altargo 1% mast

ošetrení a pri celkovej antibiotickej liečbe, ďalší antimikrobiálni prostriedky pro miestnu liečbu ve forme pasty, kúpeľí alebo obkladů (tabuľka 5).

Celkovou liečbu antibiotikami zahajujeme u prípadů neodpovedajících na lokálnu liečbu, u rozsáhlých ložísk impetiga a u pacientů s defektem imunity alebo s imunosupresívnou liečbou. Najčastejšie používané antibiotiká pro systémovú liečbu impetiga uvádí tabuľka (tabuľka 6) (10). Onemocnění je silně nakažlivé, proto platí přísný hygienický režim – vyřazení dítěte z kolektivu (přenos je možný hygienickými potřebami, nádobím, přístroji, ale i hračkami), používání dezinfekčních mýdel, vlastního ručníku, vyžehleného prádla. Při nekomplikovaném průběhu trvá onemocnění 7–10 dní a odhojuje se bez jizev lividními skvrnami nebo hyperpigmentacemi, které v následujících týdnech až měsících vymizí.

**Závěr**

Rozvoj biochemie, imunologie, mikrobiologie, genetiky a dalších vědeckých disciplín stále prohlubuje naše znalosti v dětské dermatologii. Nesmíme však přitom zapomínat na trpělivou komunikaci s rodiči dermatologicky nemocného malého pacienta, kteří se teprve učí pečovat o dítě s kožní chorobou a potřebují často opakovaně vysvětlovat zásady péče o zdravou a nemocnou kůži.

Rodiče si vždy pro své dítě přejí co nejúčinnější lék, který ho rychle zbaví kožních obtíží. Ideální lék pro lokálnu liečbu by měl mít vysokou účinnost, vysokou lokálnu a systémovú bezpečnosť, dobrou kosmetickú prijateľnosť, měl by být dobře tolerován a ošetřování tímto lékem by mělo být jednoduché. Takový lék nemáme zatím ani pro děti ani pro dospělé. Zvláště u kojenců a dětí musíme proto zvažovat poměr riziko/benefit u každého jednotlivého léku, který se rozhodneme aplikovat „jen zevně“ na kůži.

Vědecky podložená zevní terapie vyžaduje:

- Znalost farmakodynamiky zevně aplikovaných léků a účinků na jednotlivé kožní struktury.
- Znalost mechanismů vstřebávání účinných látek a vlivů, které vstřebávání ovlivňují.

**Tabuľka 5.** Antimikrobiální prostředky pro lokální ošetření**Cloroxinum:** Endiaron HBF drm. pst., magistraliter měkké pasty s endiaronem**Rivanol:** 0,1% obklady**Triclosan:** Oilatum plus drm. bal.**Hexamidin, Chlorhexidin, Chlorresol:** Cyteal drm. sol.**Kalium permanganicum:** manganistan draselný**Tabuľka 6.** Antibiotika vhodná pro systémovú liečbu impetiga**Oxacilin:** Prostaphlin 1000 mg, inj. sic.**Amoxicilin + Kyselina klavulonová:** Augmentin, Augmentin Duo, Amoksiklav, Curam, Forcid Solutab**Ampicilin + Sulbactam:** Unasyn, Sultamicilin**Clarithromycin:** Klacid, Klarithromycin, Clarosip, Fromilid, Klabax**Azithromycin:** Sumamed, Zitrocin, Azitrox**Roxitromycin:** Roxithromycin tbl, Rulid**Cefalexin:** Cefaclen, Ospexin**Cefadroxil:** Duracef, Biodroxil**Cefaclor:** Ceclor, Cefaclor**Cefuroxim axetil:** Zinnat, Cefuroxim, Zinoxime, Xorimax**Doxycyklin:** kontraindikován do 8 let, Doxycyclin, Doxybene, Deoxymycoin, Doxyhexal**Sulfonamidy:** (trimethoprim + sulfamethoxazol) Biseptol, Bismoral, Sumetrolim, Cotrimoxazol

- Znalost pozitivních i negativních interakcí s jinými místně i celkově podávanými léky včetně možností vzniku nežádoucích účinků.
- Znalost aplikačních forem zevně podávaných léků a optimální způsoby jejich aplikace.
- Znalost odlišnosti kůže dle věku i lokality (4, 5, 6, 7).

**Literatura**

1. Eichenfield LF, Frieden IJ, Esterly NB. Textbook of Neonatal Dermatology. W. B. Saunders Company, 2001.
2. Harper J, Oranje A, Prose N. Textbook of pediatric dermatology. Second edition. Blackwell Publishing 2006.
3. Schachner LA, Hansen RC. Pediatric dermatology. 3rd edition. Mosby 2003.
4. Paller AS, Mancini AJ. Hurwitz clinical pediatric dermatology. 3rd edition multimedia on line. Elsevier Saunders 2006
5. Fadrhoncová A. Farmakoterapie kožních nemocí, Grada Publishing, 1999.
6. Katsambas AD, Lotti TM. European Handbook of Dermatological Treatments. Springer-Verlag Berlin Heidelberg 2000: 779–786.
7. Lebwahl M, Heymann WR, Berth-Jones J, Coulson I. Treatment of Skin Disease. Mosby 2002.
8. Ellis C, Luger T, Abeck D, et al. International Consensus Conference on Atopic Dermatitis (ICCAD II): clinical update and current treatment strategies. British Journal of Dermatology 2003; 148 (Suppl. 63): 3–10.
9. Akdis CA, Akdis M, Bierber T, et al. Diagnosis and treatment of atopic dermatitis in children and adults: European Academy of Allergology and Clinical Immunology/American Academy of Allergy, Asthma and Immunology/PRACTALL Consensus Report. J Allergy Clin Immunol 2006; 118: 152–69.

10. Drake L, Dorner W, et al. Guidelines for care for atopic dermatitis. J. Am. Acad. Dermatol., 1992; 26: 485–488.
11. Langley R. New therapeutic targets in atopic eczema. Acta Derm Venereol 2005; Suppl. 215: 25–27.
12. Hanifin JM. Update on therapy of atopic dermatitis. J. Allergy Clin. Immunol., 1999; 104 (3): 123–125.
13. Schmitt J, Schakel K, Schmitt N, Meurer M. Systemic Treatment of Severe Atopic Eczema: A Systematic Review. Acta Derm Venereol 2007; 87: 100–111.
14. Gelmetti C. Pediatric Dermatology: Controversies and Current Concepts. Infantile seborrheic dermatitis. DM Medical Publishing Oyster Bay New York, 1994: 13–16.
15. Moises-Alfaro CB, Caceres-Rios HW, Rueda M, et al. Are infantile seborrheic and atopic dermatitis clinical variants of the same disease? Int J Dermatol 2002; 41: 349–351.
16. Mimouni K, Mukamel M, Zeharia A, et al. Prognosis of infantile seborrheic dermatitis. J Pediatr 1995; 127: 744–746.
17. Junáček M. Seboroická dermatitida v přehledu. Trendy v medicíně, 2003; 5 (4): 25–30.
18. Kojanová M, Šuková T, Štokr J. Dermatitis seborrhoica. Čes. -slov. Derm. 2005, 80 (5): 261–269.
19. Jedličková A. Antimikrobiální terapie v každodenní praxi, Maxdorf 2004; 37–38, 88–91.
20. Brehler R, et al. Recent developments in the treatment of atopic eczema. J. Am. Acad. Dermatol., 1997; 36: 983–993.

Článek je prevzaný  
z *Pediatr. pro Praxi* 2008; 9(6): 369–375.

**MUDr. Štěpánka Čapková**

Dětská kožní ambulance, Dětská poliklinika FN Motol  
V Úvalu 84, 150 06 Praha 5  
stepanka.capkova@lfmotol.cuni.cz