

# Diferenciální diagnostika míšních poruch

doc. MUDr. Edvard Ehler, CSc.<sup>1</sup>, prof. MUDr. Ivana Štětkařová, CSc.<sup>2</sup>

<sup>1</sup>Neurologická klinika FZS Univerzity Pardubice a Pardubická krajská nemocnice, Pardubice

<sup>2</sup>Neurologická klinika 3. LF UK Praha, FN Královské Vinohrady, Praha

**Příznaky míšního postižení, míšní syndromy podle lokalizace léze v longitudinální i transverzální úrovni jsou dostatečně známé. Avšak stanovit rychlý a cílevědomý postup s dosti širokou diferenciální diagnostikou a stanovením správné konečné diagnózy bývá mnohdy značným problémem. V diagnostice míšních poruch se v současnosti výrazně podílí MRI (magnetická rezonance), své místo však má i elektrofyziologie, likvorologie, dynamika procesu. Jednotlivé poruchy lze rozdělit podle výškové lokalizace (od cervikokraniální junkce až po kaudu) či lokalizovat na příčném průřezu (léze provazců, rohů). Autoři uvádějí typické diagnózy míšních poruch, které velmi často přicházejí v diferenciální diagnostice – tranverzní myelitis a cervikální spondylogenní myelopatie.**

**Klíčová slova:** longitudinální lokalizace, spinální syndromy, magnetická rezonance, tranverzní myelitis, cervikální spondylogenní myelopatie.

## Differential diagnostics of spinal cord disorders

Signs and symptoms of spinal cord disorders, spinal syndromes according to the longitudinal and transverse levels are sufficiently known. But to establish a quick and purposeful process with a quite broad differential diagnostics and to determine the way to a correct diagnosis, this may be a considerable problem. Nowadays, in the diagnostics of spinal cord disorders the leading role belongs to MRI, followed by electrophysiology, liquorology, dynamics of the disorder. The particular disorders are possible to divide according to longitudinal localization (from cervicocranial junction to caud equina) or to localize on the cross-section (funicular or horn lesions). The authors presented two typical spinal cord diagnosis, which come often into differential diagnosis – transverse myelitis and cervical spondylogenic myelopathy.

**Key words:** spinal cord, longitudinal localization, spinal syndromes, magnetic resonance, transverse myelitis, cervical spondylogenic myelopathy.

Velký počet různých patologických procesů vede ke vzniku míšních poruch. Tyto poruchy se vyznačují potížemi a objektivními příznaky, které jsou charakteristické pro míšní postižení. K velmi přesné diagnostice přispívá celá řada neurofyziologických, zobrazovacích i likvorologických vyšetření. Přesto bývá diferenciální diagnostika míšních poruch obtížná (Goodman, 2011; Hedera, 2011).

V diferenciální diagnostice je účelné nejprve provést diferenciální diagnostiku potíží a příznaků a pak odlišit jednotlivé syndromy.

## Potíže a příznaky

### Rozlišení postižení míchy od patologie periferních nervů

Plně vyjádřené míšní poruchy se často vyznačují triádou – hranicí cití, distální a symetrickou parézou DK a poruchami mikce a defekace. Podstatně častěji se neurolog setkává pouze s parciálními míšními poruchami, u kterých se nacházejí jen lehké spinální symptomy.

Pokud se v neurologickém nálezů objevují kmenové či kortikální poruchy, nejedná se o míšní poruchu (afázie, porucha zraku, polykání, postižení kognitivních funkcí). Výjimkou je pouze

Hornerův syndrom, kdy sympatická vlákna začínají v segmentech Th1-Th2.

Mnohdy je obtížné diferencovat míšní lézi od poškození periferního nervu. Akutní míšní léze může být provázena míšním šokem s hypotonií svalů a nevýbavnými myotatickými reflexy.

Lokalizace míšních poruch na úrovni výšky postižení (segmentu) či jednotlivých míšních struktur (na příčném průřezu) má celou řadu různě významných zásad (Bartleson et Dean, 2009).

- Potíže a neurologické příznaky mají důležitou úlohu při stanovení lokalizace míšní léze.
- Míšní komprese či poranění míchy se může projevit kombinací následujících příznaků:
  - akutní míšní poranění se může manifestovat chabou plegií, a to jako projev míšního šoku,
  - přesná výšková lokalizace poruchy včetně délky poškození míchy stanovená pouze na klinickém nálezů není přesná,
  - jakmile je klinicky lokalizována míšní léze je nutno provést zobrazovací vyšetření; toto vyšetření (zejména MRI – magnetická rezonance) je nezbytné zhotovit v emergentním/urgentním režimu vzhledem k možnostem rozvoje permanentních míšních změn při opožděném řešení tohoto akutního stavu,

- velkou pozornost je nezbytné věnovat těm poruchám, které mívají vysokou morbiditu a mortalitu,
- deprese dýchání se vyskytuje při lokalizaci léze v cervikokraniálním přechodu či v cervikálním úseku míchy,
- autonomní poruchy se objevují při postižení střední a méně kranální části hrudní míchy,
- mikční poruchy (zejména retence) se často vyskytují při míšní lézi, zejména však při lokalizaci v míšním konu či v oblasti kaudy,
- poruchy hybnosti jsou součástí míšního poškození, avšak klinický obraz této poruchy závisí na míšní lokalizaci.

Podle **výškové lokalizace** se mícha dělí na několik úseků, které mají z diagnostického pohledu důležité charakteristiky (Erico et al., 2015).

### Cervikokraniální přechod

Klinický nález: postižení centrálního motoneuronu všech čtyř končetin, nystagmus (downbeat) i další kmenové příznaky, porucha dýchání, bolesti okcipitálně i v horním krčním úseku.

Příčiny: demyelinizační léze (RS – roztroušená skleróza), atlanto-occipitální či atlanto-axiální instabilita, akutní trauma (fraktura čepovce, atlasu, baze), chronické degenerativní změny, tumo-

**Tab. 1.** Rozdíly mezi postižením míchy a periferního nervu

Potíže/ příznaky	Poruchy míchy	Porucha periferního nervu
Porucha čítí	Detekovatelná hranice čítí	Porucha čítí v dermatomu či v arealu periferního nervu
Slabost	Přítomna	Přítomna
Známky léze centrálního motoneuronu	Přítomny	Chybí
Porucha mikce a defekace	Přítomny	Chybí
Bolesti v zádech či palpační bolestivost	Mohou být přítomny	Chybí
Denervací změny (atrofie, fascikulace)	Chybí	Přítomny
Kožní a slizniční reflexy	Mohou chybět	Nezměněny

**Tab. 2.** Symptomy z jednotlivých etází/segmentů míchy (volně dle ASIA)

Léze v úrovni segmentu	Klinický nález
C1–C4	Parézy a poruchy čítí končetin, trupu, šije Porucha dýchání, kašle, sfinkterů Vyžaduje 24hodinovou péči
C5	Omezeně svede abdukci paže a flexi v lokti, distálně paréza/plegie Hovoří, dýchá bránicí, dýchání však oslabeno, sfinkterové poruchy Pro většinu denních činností vyžaduje pomoc, elektrická sedačka
C6	Omezeně svede extenzi ruky, distálně paréza/plegie Hovoří, při dýchání aktivuje bránici, dýchání je oslabeno Mechanická sedačka, vyžaduje pomoc při mnoha denních činnostech Může být schopen řídit upravený automobil
C7	Omezeně svede extenzi předloktí či prstů, distálně paréza/plegie Svede většinu aktivit denního života, pomoc jen při obtížných úkonech Schopen řídit upravený automobil
C8	Omezeně schopen uchopit předměty a uvolnit úchop Svede aktivity denního života, pomoc při nejobtížnějších úkonech
Th1–Th5	Omezená hybnost svalů hrudníku, paréza/plegie distálního trupu a DK Funkce horních končetin obvykle v normě, sfinkterové poruchy Používá mechanickou sedačku
Th6–Th12	Omezená hybnost hrudníku, břišní stěny, paréza/plegie DK Vsedě udrží dobré držení trupu Někteří schopni stoje s pomůckami
L1–L5	Paréza různě vyjádřena v oblasti pánve a DK Sfinkterové poruchy Schopni stoje či chůze s pomůckami
S1–S3	Paréza různě vyjádřena v oblasti pánve a DK Sfinkterové poruchy Schopni chůze

ry (meningeom foramen magnum), vaskulární (aneuryzma), infekce, syringomyelie, choroby kostí (Paget).

### Krční mícha

Bolesti šije, projevy postižení periferního motoneuronu na části horní končetiny (HK), horního motoneuronu na trupu a dolní končetina (DK), porucha čítí na HK (hranice), sfinkterové poruchy, poruchy dýchání (v horním C úseku; bránice – C4), může být Hornerův syndrom.

Demyelinizační léze, hernie disku, akutní trauma C úseku (fraktura, luxace, kontuze míchy, edém), chronické degenerativní změny s kompresí míchy (cervikální spondylogenní myelopatie), nádory (metastázy, astrocytom, neurofibrom), vaskulární (ischemie míchy, durální arterio-venózní píštěl), infekce (včetně tbc), transverzní myelitis (virová, neuromyelitis optica).

### Hrudní mícha

Bolesti v hrudním úseku, normální nález na HK, hranice čítí na trupu, centrální spastická paréza DK, známky poruchy sympatiku (včetně Hornerova syndromu při postižení horní hrudní míchy), poruchy mikce a defekace.

Chronické degenerativní změny s rozvojem spinální stenózy, tumory, vaskulární změny, infekce, transverzní myelitis, demyelinizace (RS), akutní traumata s frakturou obratle a míšní lézí jsou méně častá.

### Lumbální mícha

Bolesti v zádech, normální nález na HK, centrální spastická paraparéza DK, poruchy čítí na nohou a sedlovitá hypestézie perianogenitálně, poruchy sfinkterů.

Chronické degenerativní změny s častou spinální stenózou, hernie disku v bederním úseku, nádory, vaskulární příčiny, infekce, transverzní myelitis, demyelinizace (RS), akutní traumata s míšní lézí či kompresí kaudy jsou méně častá.

### Míšní konus

Normální nález na HK, časná přítomnost sfinkterových poruch a sexuální dysfunkce, perianální porucha čítí, jen variabilní přítomnost příznaků léze centrálního motoneuronu, slabost je téměř symetrická.

Hernie ploténky, nádory (lipom, ependymom, metastázy, karcinomatóza mening), torako-lumbální spinální stenóza, infekce (epidurální absces), vaskulární, infekce, fraktura obratle (tříštvrtá zlomenina L1), arachnoiditida.

### Kauda equina

Normální nález na HK, časně přítomna radikulární a perianální bolest („sedlovitá oblast“), postižení periferního motoneuronu DK a nález bývá asymetrický, výrazné poruchy mikce a defekace.

Výhřez meziobratlové ploténky, nádory (ependymom, teratom), lumbální stenóza, infekce (spinální epidurální absces), vaskulární, fraktury obratlů, arachnoiditis. Cave: lumbální plexopatie imitující lézi kaudy.

### Míšní syndromy

Na příčném průřezu míchy šedou hmotu motýlkovitého tvaru (buňky) a bílou hmotu (sestupné a vzestupné dráhy). Je velmi důležité znát funkci jednotlivých struktur (oblasti-lamininy míšních rohů, dráhy v provazcích), aby bylo možné usoudit na poruchu, která se při postižení těchto struktur rozvine (Bhidayasiri et al., 2006).

### Syndrom Brown-Séquard (míšní hemisekce)

Patofyziologický podklad a klinický obraz: ipsilaterální léze pyramidové dráhy s centrální parézou, ztráta vibračního čítí propriocepce pod úrovní léze; ipsilaterálně ztráta čítí (povrchového i hlubokého) v úrovni léze; kontralaterálně ztráta percepce bolesti a teploty pod úrovní léze (2–3 segmenty).

Příčiny: traumatické změny (penetrující poranění) jedné poloviny míchy, dále i excentricky rostoucí nádor (neurofibrom, meningiom, schwannom).

### Syndrom poruchy přední části míchy

Oboustranná léze periferního motoneuronu na úrovni léze; oboustranná centrální paréza pod úrovní léze (porucha pyramidových drah); oboustranná ztráta percepce bolesti a teploty pod úrovní léze (tractus spinothalamicus); poruchy sfinkterů; není porucha percepce vibrace a polohocitu.

**Tab. 3** Příznaky odlišující lézi míšního konu od léze kaudy

Nález (potíže/příznaky)	Míšní konus	Kauda
Bolest	Bolest v zádech, méně těžká	Časná a intenzivní radikulární bolest
Porucha čítí	Ztráta čítí perianálně	Radikulární typ, „sedlovitý rozsah“
Parézy	Oboustranná, porucha centrálního motoneuronu	Asymetrická, porucha motoneuronu
Dysfunkce sfinkterů	Časně vzniklá retence moči i obstipace, chabý svěrač	Retence moči, chabý svěrač
Sexuální impotence	Velmi častá	Pouze občas

Infarkt v oblasti arteria spinalis anterior, komprese míchy z přední plochy (hernie disku, extra-axiální tumor tlačící z předního prostoru).

### Centrální míšný syndrom

Porucha chůze, dysfunkce sfinkterů, komprese míchy zezadu, infarkt v oblasti a. spinalis posterior, Friedreichova ataxie, deficit vitamínu E.

Syringomyelie, interamedulární spinální tumor (astrocytom, ependymom, cysty), traumatická myelopatie při hyperextenzi, míšní hemoragie. Cave: pseudosyringomyelie (periferní neuropatie postihující vibrační čítí a teplotu a šetřící DK (m. Tangier).

### Syndrom léze zadní části míchy

Poškození zadních míšních provazců. Ztráta vibračního a hlubokého čítí, sensorická ataxie, Rombergův příznak, Lhermitte.

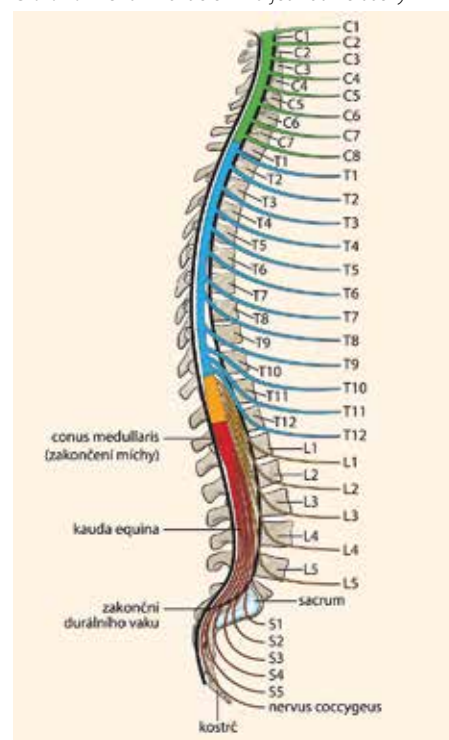
Deficit vitamínu B<sub>12</sub>, perniciozní anémie, atrofická gastritis, postresekční syndromy (žaludek, ileum), tabes dorsalis (+lancinující bolesti, Argyll-Robertsonovy zornice, atrofie optiku, ataxie – „mrskává chůze“). U nemocných s akutním průběhem je nutno vždy provést MRI cíleně na postiženou část míchy, a to v urgentním režimu.

Z dalších vyšetření je nezbytná lumbální punkce, odběry na neuroinfekce, autoimunitu, často neurofyziologická vyšetření.

Velmi důležitá a mnohdy obtížná je diferenciální diagnostika transverzní myelitidy a někdy i cervikální spondylogenní myelopatie. Obě poruchy se vyskytují často.

### Transverzní myelitis

Jedná se o zánětlivé postižení míchy, které se vyznačuje parézami, hypestezií a dysfunkcí svěračů s poruchou mikce a defekace. Vyskytuje se jako rozvíjející se izolovaná míšní symptomatika, a to při vyloučení míšní komprese. V typických případech se v průběhu několika hodin až dnů rozvine závažná míšní porucha. Transverzní myelitis však může být akutní (dny), subakutní (2-6 týdnů) a chronická (rozvoj více než 6 týdnů). Rozvoj příznaků může předcházet horečnaté onemocnění (ve 30%), rozvíjejí se parézy, senzitivní poruchy (hranice často ve střední hrudní oblasti), parestzie hyperreflexie, inkontinence moči a stolice, bolesti v zádech. Vzhledem k tomu, že se transverzní myelitis nejčastěji vyskytuje ve středním hrudním úseku, nejsou na HK parézy ani poruchy čítí spino-

**Obr. 1.** Mícha – rozdělení na jednotlivé úseky

talamických drah, pak při progresi předních rohů míšních a posléze i pyramidových drah. Anestezie („cape anesthesia“) pro bolest a teplotu postihující ramena a paže; HK-léze periferního motoneuronu, DK-léze centrálního motoneuronu; retence moči.

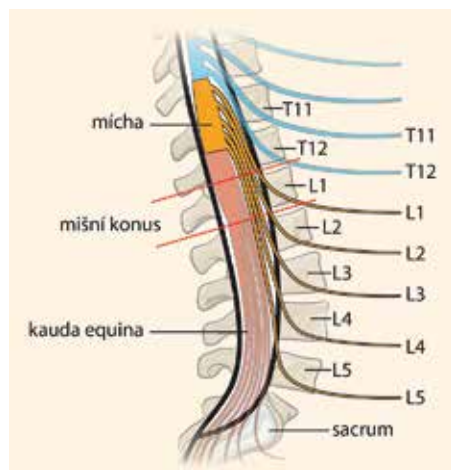
**V diferenciální diagnostice transverzní myelitidy** jsou nejčastěji tyto nemoci:

- demyelinizační nemoci – roztroušená skleróza, neuromyelitis optica, akutní disseminovaná encefalomyelitis (ADEM) a adrenoleukoneuropatie

**Tab. 4.** Cervikální spondylogenní myelopatie – diferenciální diagnostika

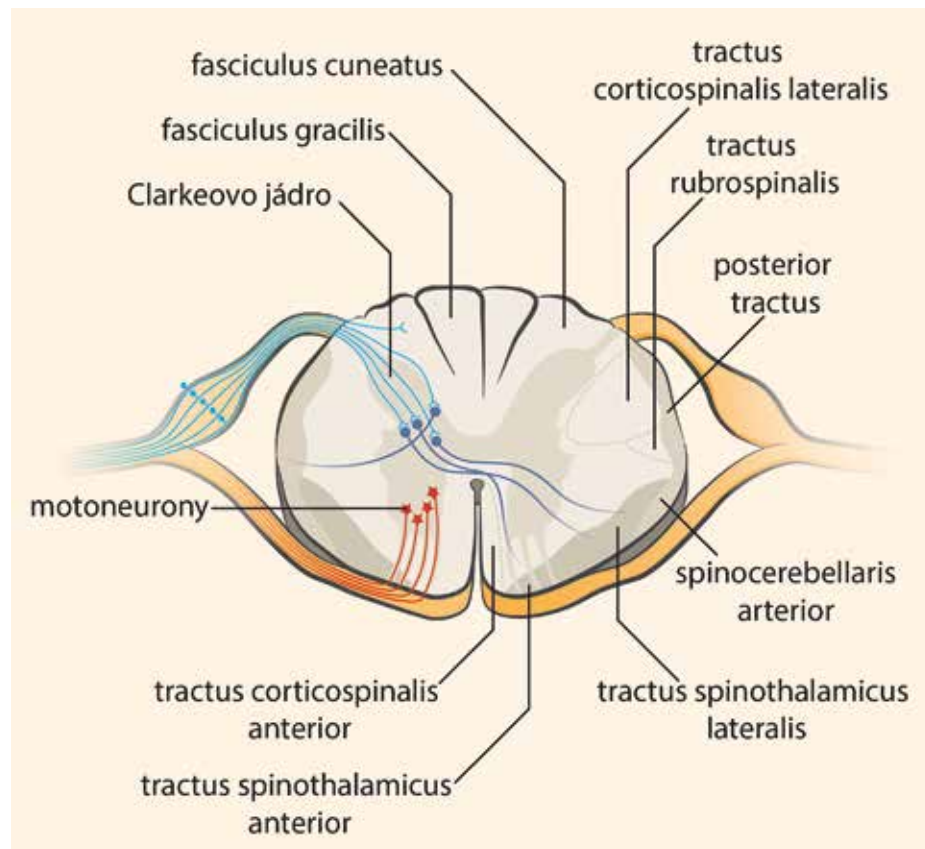
Nemoc	Klinický náález	Důležitá fakta pro diferenciální diagnostiku
Roztroušená skleróza	Častá je porucha stability, nejistá chůze, oboustranná slabost DK, sfinkterové poruchy, míšní příznaky	MRI s nálezem demyelinizační ložisek, a to ve více etážích míchy, mozečkové a kmenové příznaky, poruchy zraku, likvor
Amyotrofická laterální skleróza	Léze centrálního i periferního motoneuronu. „Končetinová forma“ má atrofie i spastickou parézu	Nejsou sfinkterové potíže ani okohybné poruchy, kombinace spastické parézy s výraznými atrofiemi; důležitý pro diagnózu a rozdílení proti CSM je EMG náález (Awaji kritéria); stálá progresie bez remisí
Subakutní kombinovaná degenerace	Mozkové, míšní i symptomy periferních nervů vzniklé na podkladě nedostatku vitamínu B <sub>12</sub> . Oboustranná slabost, tupost končetin, brnění, nejistá chůze, kognitivní deficit, vizus	Hladina vitamínu B <sub>12</sub> , anémie, MRI náález, kognitivní defekt
Hereditární spastická paraparéza	Progredující spastická paraparéza	Výskyt v rodině, genetické vyšetření (omezené možnosti genetické diagnostiky), nejsou sfinkterové poruchy
Normotenzní hydrocefalus	Trias: porucha chůze, demence, inkontinence moči. Infuzní test – s registrací nitrolebního tlaku, MRI náález s rozšířením komor a přechodem likvoru přes ependym	Demence, porucha chůze (více ataxie a bazofobie než spasticita), dynamika likvoru
Syringomyelie	Hromadění tekutiny v centrálně umístěných kavitách. Oboustranná slabost a hypestezie HK (s disociací čítí), slabost DK (spasticita)	MRI s nálezem podélných dutin, elektrofyziologické vyšetření, klinický průběh
Míšní infarkt	Vzniká na podkladě spinální hypoperfúze či při uzávěru míšní arterie; oboustranná slabost končetin, vznik v průběhu minut, často i bolest šíje i hlavy	Rychlý vznik, cévní rizika, MRI náález (včetně spinální MRA a DWI)
Míšní tumory	Intramedulární či extramedulární, metastázy; narůstající bolest šíje, projekce do HK, hlavy, blok, někdy i radikulopatie; pak parézy i poruchy čítí	Rychle narůstající spinální příznaky, blok i nucené držení C páteře, MRI náález

**Obr. 2.** Míšň konus a kauda equina – anatomické vzťahy



- neinfekčné zápalivé poruchy – postinfekčné transverzná myelitída, primárna vaskulitída CNS, systémový lupus erythematosus, paraneoplastické myelopatie (mamma, pľúca, lymfomy), Sjögrenův syndróm, smiešané ochorenie väziva (Flanagan et al., 2011)
- vaskulárne príčiny – míšň infarkty, spinálna durálna arteriovenózná malformácia
- infekčné príčiny – vírusové (herpes, cytomegalovírus, West Nile vírus, HIV), bakteriálne (stafylokoky, streptokoky, mykobakteria, treponemy, borrelie), parazitárne (schizostoma) (Berger, 2011).

**Obr. 3.** Príčný prierez míchy – znázornené provazce, šedá míšň hmota i základní míšň dráhy



Diagnostický postup pri podozrení na transverznú myelitídu:

- Cílená anamnéza a klinický nález sa stanovením výškové úrovne míšň léze, rozsahu léze v podélné i transverzálnej rovine.
- Zobrazovacie metódy – u veľkej väčšiny nemocných lze provést MRI vyšetření. Při zpracování T2 či STIR (short T1 inversion recovery – zpracování s potlačením zobrazení lipidů) se zobrazí nejen patologická tkáň, avšak také edém (míchy, kořenů). Důležitý je rozměr zápalivého ložiska (nad tři segmenty se jedná o difúznější proces – např. neuromyelitis optica) a lokalizace ložiska (v oblasti zadních provazců je lokalizace častější pro roztroušenou sklerózu, v předních částech míchy pro vaskulární příčinu) (Flanagan et al., 2011). Při podozrení na míšň ischemii lze provést difúzně vážené zpracování. Míšň angiografie je indikována při podozrení na cévní abnormalitu (např. míšň venózní malformaci či disekci). Výťažnosť MR angiografie či CT angiografie však není v oblasti míchy vysoká a mnohdy situaci vyřešení až klasická angiografie. U nemocných, u kterých je MRI vyšetření kontraindikováno (kardiostimulátor, kovová dlahá, apod.) či je neproveditelné (anxiózní reakce), jsou tito nemocní vyšetření CT, eventuálně CT s kontrastní látkou.

- Laboratorní diagnostika – jedná se jak o odběry krve se stanovením projevů zápalivého ochorenia (krevný obraz, C-reaktivní protein), ale také testů na neuroinfekce. Z myelitíd vírusového původu se jedná o HIV, skupinu herpetických virů (VZV – diagnostika DNK), skupinu enterovirů. Mezi enteroviry patřil virus poliomyelitidy, který je u nás již více než 50 let eradikován. V současnosti jsou vzácnou příčinou myelitidy Coxsackieviry a echoviry. Také v ČR narůstá počet případů infekce West Nile virem, což je flavivirus původně přenášený moskyty. Z bakteriálních myelitíd či myeloradikulitíd je to zejména neuroborrelióza. Protilátky lze stanovit metódou ELISA, přesněji pak Western blot či stanovením DNK metódou PCR. Virus klíšťové meningoencefalitidy lze prokázat pomocí specifických protilátek, které se produkují již 10. den infekce a jsou nejprve zjišitelné v likvoru a později i v séru. Z dalších bakteriálních myelitíd může být vzácně tuberkulóza či syfilis.
- Vyšetření mozkomíšňného moku je dalším nezbytným diagnostickým krokem u nemocných s transverzálň myelitídou. U vírusových neuroinfekcí se nachází lymfo-monocytní pleiocytóza (několik desítek až dva tisíce buněk na 1 ul). Smiešaná pleiocytóza bývá přítomna u bakteriálních zápalů ve fázi regrese a u infekcí s neobvyklými patogeny (leptospiry, spirochety). Některé vírusové neuroinfekce mohou v akutním stadiu vyvolat polymorfonukleární pleiocytózu (klíšťová meningoencefalitída). U nemocných s transverzálň myelitídou a podozrením na demyelinizační proces je nezbytné odeslat likvor do referenční laboratoře ke stanovení oligoklonálních pásov (i dalších markerů autoimunity).
- Neurofyziologické možnosti vyšetření míšň patologie jsou rozsáhlé. Pro nemocné s diagnózou transverzálň myelitidy je s výhodou použít SEP při stimulaci DK i stimulaci HK. Pomocí tohoto vyšetření aferentních senzitivních drah je možno stanovit postižení pouze v oblasti DK či pouze HK, či jejich kombinace. Vyšetření SEP je neinvazivní, a proto se velmi dobře hodí pro longitudinální sledování a stanovení dynamiky spinálního procesu. Vyšetření MEP je podstatně invazivnější. Mapují se motorické dráhy a pomocí centrálního kondukčního času i amplitudy MEP lze stanovit postižení pyramidové dráhy, a to diferentně na jednotlivých končetinách.



## Diferenciální diagnostika cervikální spondylogenní myelopatie (CSM)

CSM vzniká na podkladě degenerativních změn, a to jak meziobratlových plotének s následnou tvorbou osteofytů, tak meziobratlových kloubů, vazů (včetně kalcifikace zadního podélného vazů). Na jejím vzniku se podílejí posttraumatické změny i vrozeně užší páteřní kanál. Pro stanovení diagnózy CSM je důležitá nejen neurologická symptomatologie ale i výrazný MRI nález s kompresí cervikální míchy.

Kadaňka (2010) zdůraznil jak klinické příznaky CSM (neobratnost rukou, poruchy chůze, bolesti krční páteře), tak i doprovodné příznaky (parestzie HK, paraparéza DK, radikulopatie na HK a sfinkterové poruchy). Zásadní význam v diagnostice CSM má MRI, a to zejména hodnocení dvou parametrů míšní komprese – kompresního poměru a plochy míchy. Kompresivní poměr se vypočítá tak, že se vydělí sagitální

průměr míchy transversálním průměrem v místě největší komprese. Plocha míchy se dá změřit pomocí speciálního programu (elektronickým kurzorem). Normální příčná plocha míchy ve výši C4–5 dosahuje přibližně 86 mm<sup>2</sup>. Kritická hodnota vzniku klinické symptomatologie je kolem 60 mm<sup>2</sup>.

Existuje celá řada neurologických chorob, které napodobují CSM (Štětkářová et al., 2012).

Podpořeno výzkumným projektem UK Progres Q35.

## Literatura

1. Bartleson JD, Deen HG. Spine Disorders. Medical and surgical management. Cambridge: Cambridge University Press, 2009.
2. Berger JR. Infectious myelopathies. Continuum 2011; 17(4): 761–775.
3. Bhidayasiri R, Waters MF, Giza CG. Neurological differential diagnosis. Oxford: Blackwell Publishing, 2006.
4. Erico TJ, Cheriyan T, Varlotta GP. Spinal Disorders & Treatments. The NYU-HJD Comprehensive Textbook. New Delhi: Jaypee The health sciences Publisher, 2015.

5. Flanagan EP, Lennon VA, Pittock SJ. Autoimmune myelopathies. Continuum 2011; 17(4): 776–799.

6. Goodman BP. Diagnostic approach to myeloneuropathy. Continuum 2011; 17(4): 744–760.

7. Hedera P. Hereditary myelopathies. Continuum 2011; 17(4): 800–815.

8. Kadaňka Z. Spondylogenní cervikální myelopatie. Cesk Slov Neurol N 2010; 73/106(3): 209–226.

9. Štětkářová I, Ehler E, Jech R. Spasticita a její léčba. Praha: Maxdorf 2012. ISBN 978-80-7345-302-2. 291 s.

Článek je převzatý z  
*Neurol. praxi 2017; 18(6): 368–372*

**doc. MUDr. Edvard Ehler, CSc.**  
Neurologická klinika FZS Univerzity  
Pardubice a Pardubická krajská  
nemocnice  
Kyjevská 44, 532 03 Pardubice  
edvard.ehler@nempk.cz

