

PREVENCIA A LIEČBA CHRONICKÝCH RÁN A DEKUBITOV

Jozef Fedeleš¹, Drahomír Palenčár¹, Jozef Fedeleš², Jr.

¹ Klinika plastickej chirurgie LF UK a FN Ružinov, Bratislava

² Oddelenie chirurgie ruky FN Ružinov, Bratislava

Dekubity a chronické rany sú zapríčinené stratou tkaniva v dôsledku ischémie, ktorá je u dekubitov zapríčinená tlakom; chronické rany sú spôsobené infekciou a metabolickými poruchami. Dobrou starostlivosťou možno dekubitom predchádzať. U chronických rán je liečba metabolických porúch spojená s chirurgickou liečbou. Liečba pacienta s chronickými ranami a dekubitmi je významnou výzvou.

Kľúčové slová: chronická rana, dekubitus, chirurgická liečba.

PREVENTION AND TREATMENT OF CHRONIC WOUNDS AND PRESSURE SORES

Pressure sores and chronic wounds are wounds that result from tissue loss due to ischemia from pressure, chronic wounds result from infection and metabolic disorders. With the best of care, pressure sores are preventable. In chronic wounds the therapy is a combination of metabolic disorders therapy with surgical treatment. The management of patients with chronic wounds and pressure sores remains an important and significant challenge.

Key words: chronic wound, pressure sore, surgical treatment.

Via pract., 2008, roč. 5 (9): 352–354

Úvod

Chronické rany ako aj dekubity sú často veľkým *crux medicorum*. Chronické rany sú najčastejšie zapríčinené infekciou, zapríčinenou devastačnými poraneniami so stratou tkaniva, najčastejšie na predkolení. Ďalšími príčinami sú poruchy metabolizmu ako diabetes meliitus so samostatnou jednotkou **diabetická noha**, kde ide o špecifickú chronickú ranu, ktorú aj WHO definuje ako ulcerácie, nekrózy hlbokých tkanív spojených s neurologickými abnormalitami a rôznym stupňom ischemickej choroby na dolných končatinách (1).

Patogenéza

Chronické rany majú rôznorodú patogenézu. Môže ísť o postihnutie stredného a malého kalibru **mediokalcinózou** a **mikroangiopatiou** so zhubným entotelom na podklade uložených proteínových depo-

zitov. Úloha a význam mikroangiopatie nie je úplne jasný a niektorí autori jeho význam popierajú (2).

Ischemická choroba dolných končatín

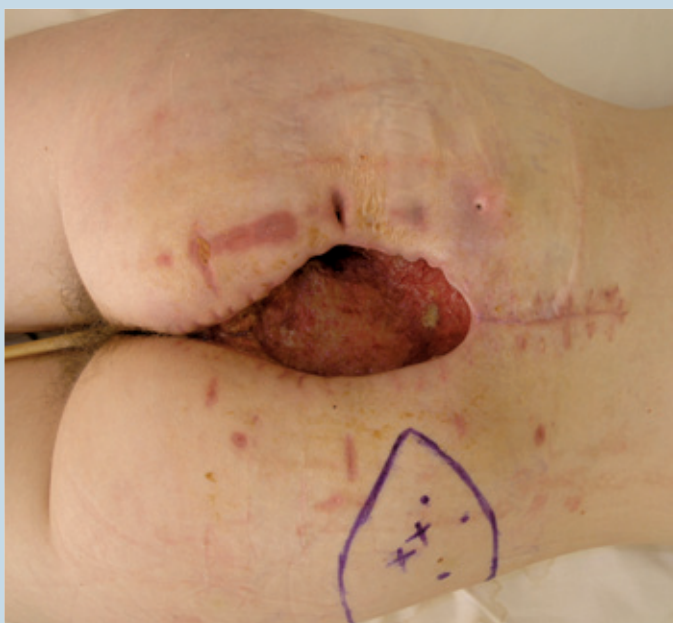Ischemická choroba dolných končatín ako dôsledok arteriosklerózy veľkých ciev je tiež **najčastejšia u diabetikov** a postihuje ich až 75 %. Pre hojenie diabetických rán je najväčším rizikovým faktorom, a preto by sa mal stanoviť **stupeň postihnútia**. Stanovenie spočíva vo vyšetrení ciev klinicky pohmatom, farebným doppler ultrazvukovým prietokomerom a pri defektoch vyžadujúcich mikrochirurgický výkon aj artériografiou (3).

Neuropatia

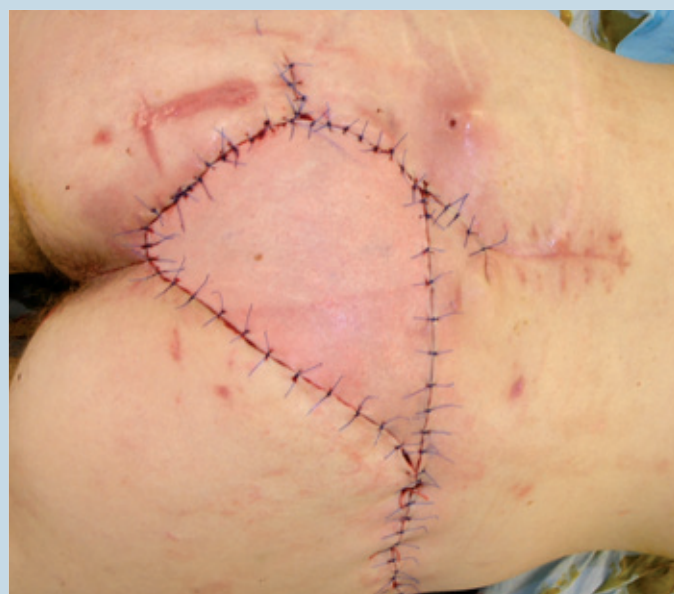Ďalším dôležitým faktorom je **neuropatia vo zmysle postihnútia vlákien** (4) rôzneho typu:

- **motorických** – v dôsledku čoho vzniká paralýza drobných svalov na nohe. Ovplyvňuje postavenie prstov, resp. rovnováhu medzi flexiou a extenziou u metatarzofalangeálnych kĺboch. Dochádza ku hyperextenzii v MTP a flexii v IP kĺboch, a tak ku vzniku predilekčných miest otlakov (najčastejšie hlavica I. a V. metatarzu volárne a dorzum IP kĺbu dorzálne)
- **senzitivných** – vedúcich ku zníženej schopnosti pacienta reagovať na drobné poranenia, čo môže viesť ku rozvoju väčšieho defektu a s prídruženou infekciou až ku amputáciám končatín.
- **vegetatívnych** – vedúcim ku paralýze sympatickej regulácie a neschopnosti prekapilárnych sfinkterov reagovať na stres. V dôsledku toho dochádza ku otváraniu A–V shuntov a ku ochudobneniu nutritívnej cirkulácie kapilárnou kľuč-

Obrázok 1. Sakrálny dekubit po neúspešnej resutúre.



Obrázok 2. Sakrálny dekubit krytý stopkatým SGAP lalokom (superficial gluteal artery perforator).



kou, preto hlavne končatiny trpia aj pri dostatočnom zásobení krvou zlou hojivosťou v dôsledku nedostatočného prísunu kyslíka, a to hlavne pri strese, kedy by sa malo prekrvenie niekoľkonásobne zvýšiť (5, 6).

Liečba defektov na diabetickej nohe

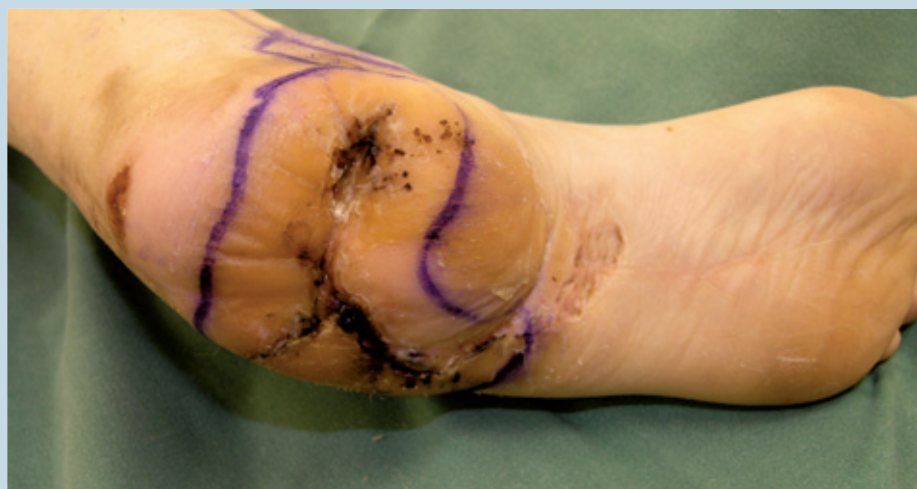Najdôležitejšie sú však **zásady liečenia** defektov na diabetickej nohe:

- pacienta je potrebné metabolicky kompenzovať;
- je potrebné pravidelne zostrihávať hyperkeratózy v okolí defektov;
- radikálny *debridement* nekrotických tkanív a tkanivového detritu;
- úplné odľahčenie postihnutého miesta, chôdza o barliach, vložky do obuvi, špeciálne šitá obuv na mieru. aplikácia keratolyticko-plastických masť napr. Lužova metóda ošetrovania;
- ster z rany, kultivácia a cieleňá celková a lokálna liečba antibiotikami. Keď vyrastú granulácie, čo najrýchlejšie zakryť defekty tenkými kožnými transplantátmi;
- miestne laloky – V-Y plastiky alebo stopkaté kožné laloky z okolia;
- na veľké nehojace sa defekty jeden z troch druhov voľného mikrochirurgického prenosu laloka:
 - pri diabetickej nohe s prevažne neuropatickými príznakmi je vhodné použiť svalový lalok, obvykle *m. latissimus*, *m. serratus ant.*, *m. rectus abdominis* našitý na kvalitné cievy v oblasti členka. Podmienkou je dobrý artériogram – bifázická alebo trifázická krivka na ultrazvuku;
 - pri defektoch s nálezom sklerotických stenóz v oblasti predkolenia je indikovaná revaskularizácia popliteo-pedálnym bypassom. Podmienkou pre revaskularizáciu je prítomnosť vhodnej cievy na napojenie distálneho konca žilného transplantátu ako výtokovej časti bypassu. Vlastný defekt sa dá opäť zakryť voľným svalovým lalokom našitým na bypass;
 - keď nie je možná revaskularizácia popliteo-pedálnym bypassom, tak je možné indikovať tzv. vyživujúci večný lalok. Lalok po vhojení poskytuje do určitej miery krv pre okolité ischemické tkanivo a využije ho.
- poslednou a najhoršou možnosťou je amputácia v zdravom tkanive.

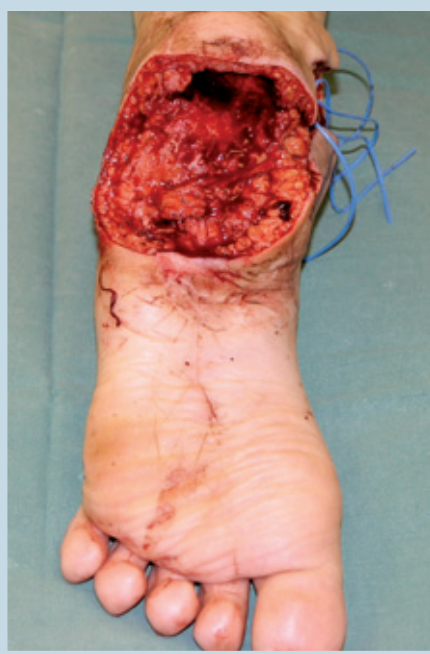Vznik dekubitov

Dekubity (preležaniny), vznikajú u predisponovaných pacientov silným tlakom podložky na miesta kostných prominencií na povrchu tela. Vznikajú na podklade **zníženia cirkulácie krvi tlakom na cie-**

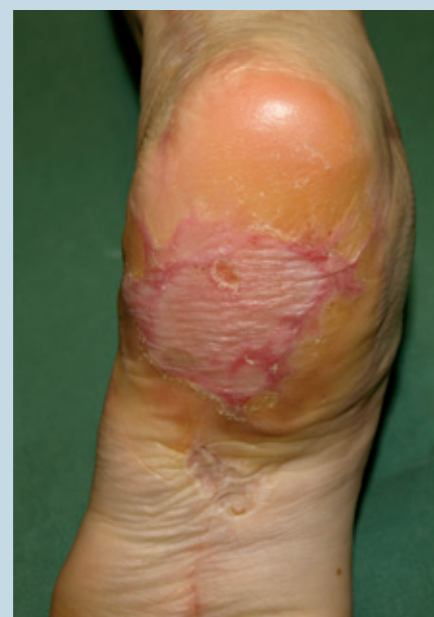Obrázok 3. Chronický dekubit na päte pri neuropatii.



Obrázok 4. Stav po resekcii dekubitu päty.



Obrázok 5. Rok po krytí dekubity päty voľným svalovým lalokom (*m. latissimus dorsi*).



vy, a to hlavne **pri prolongovanom tlaku**, keď je vonkajší tlak väčší ako konečný vnútrokapilárny tlak (32 mm Hg), je poškodená perfúzia tkanív, čo vyústí v ischemiu. V 1974 roku Dinsdale v experimentálnych štúdiách na zvieratách dokázal, že dvojhodinový kontinuálny vonkajší tlak 70 mm Hg spôsobuje nezvratnú ischemiu tkanív. K ich výskytu prispieva **vek pacienta, metabolický rozvrat, porucha inervácie** najčastejšie na podklade miestnej lézie (paraplégia, kvadruplégia, narkománia).

Predilekčné miesta

Predilekčné miesta výskytu dekubitov sú:

- sakrálna oblasť (sakrálny dekubitus),
- trochantery (trochanterický dekubitus),
- ischiadické hrboly (ischiadický dekubitus),
- päty,
- lopatky,
- spina anterior superior.

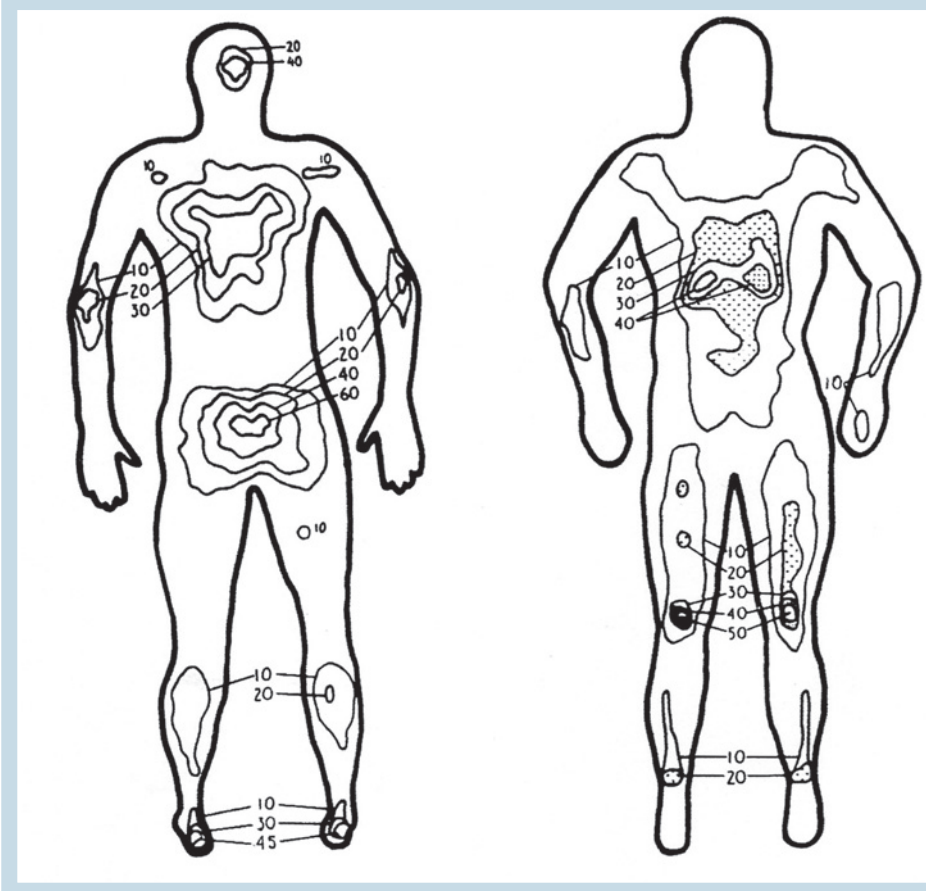
V praxi sa udáva, že dekubitus vzniká už po 6 hodinách tlaku oproti tvrdej podložke. U pacienta s léziou miechy môže vzniknúť podstatne rýchlejšie. Porucha neurotrofyky tak významne ovplyvňuje preležaniny. Hlboké podkožné vrstvy sú na tlak citlivejšie ako samotná koža, aj keď sa prvé prejavy dekubitov objavujú práve v koži (7).

Štádiá dekubitu

Rozvíjajúci sa **dekubitus** má nasledovné **štádiá**:

- **začervenanie**, ktoré vzniká ako reflexná reakcia na poškodenie hrubších štruktúr. Toto štádium je ešte u normálne inervovaných tkanív reverzibilné,
- **deskvamácia** ložiska vzniká po niekoľkých dňoch na podklade ireverzibilne poškodenej spodiny a straty výživy,
- **nekróza**. Toto štádium sa najprv prejaví nektrózou kože, ktorá je však plošne menšia ako

Obrázok 6. Porovnanie rozloženia tlaku u zdravého dospelého muža v polohe na chrbte (A) a na bruchu (B) v milimetroch ortuťového stĺpca.



nekróza hlbokých štruktúr – podkožia až fascie. Nekróza sa pravidelne rozvinie po týždni, ale aj po kratšom alebo dlhšom časovo období;

- **hlboký vred.** Vzniká mechanickým alebo spontánnym odlúčením nekrózy. V spodine sú fascie a pod nimi kostená prominencia. Pokiaľ spodina dekubitu spontánne rýchlo nevytvorí ružové granulačné tkanivo, fascie podliehajú nekróze a taktiež časť prominujúcej kosti. Vyvíja sa ostitída. Z lokálneho ochorenia sa vyvíja oblasť celkovej sepsy s vysokými teplotami a katabolickou fázou metabolismu.

Klasifikácia dekubitov

Klasifikáciu dekubitov zaviedol v 1975 roku Darrel Shea a používa sa doteraz. Rozoznáva **štyri stupne dekubitov**:

- stupeň I. – defekt zasahuje epidermis a superficialnu dermis;
- stupeň II. – defekt siaha od kože do podkožného tuku;
- stupeň III. – defekt zasahuje do svaloviny;
- stupeň IV. – defekt zasahuje kostené alebo kĺbové štruktúry.

Prevenčia dekubitov

V tejto kapitole medicíny platí predovšetkým **prevencia ako najlepšia liečba. Mäkké polohova-**

teľné lôžka sú štandardným vybavením spinálnych jednotiek; **pravidelné otáčanie a polohovanie pacienta** je nutné. **Molitanové kolesá a podložky** sú užitočnou prevenciou pre panvovú krajinu a päty.

Prevenčia dekubitov je nikdy nekončiaci progres pre **pacientov s postihnutím chrbtice**. U každého sa môže vyvinúť dekubitus. Je viacej faktorov, ktoré zvyšujú riziko. Sú to limitovaná pohyblivosť a predĺžený pobyt na lôžku, samozrejme, častejšie u ľudí so zranením chrbtice, alebo u pacientov mentálne postihnutých. Ďalej znížená kožná citlivosť. Pacient zo začiatku defekt nemusí spozorovať, pretože prolongovaný tlak necíti. Malá ranka sa môže rozvinúť

Literatúra

1. Shea JD. Pressure sores, classification and management. Clin Orthop 1975; 112: 89.
2. Riou JP, Cohen JR, Johnson J. Factors influencing wound dehiscence. Am J Surg 1992; 163: 324.
3. Veselý J, a kol. Plastická chirurgia 2007; 134.
4. Floster RD, Anthony JP, Mathes SJ. Flap selection as a determinant of success in pressure sore coverage. Arch Surg 1997; 132: 868.
5. Hackler RH, Zampier TA. Urethral complications following ischiectomy in spinal cord injury patients, a urethral pressure study. J Urol 1987; 137: 253.
6. Lewis VL Jr, Bailey MH, Pulawski G et al. The diagnosis of osteomyelitis in patients with pressure sores. Plast Reconstr Surg 1988; 81: 229.
7. Lindan O, Greenway RM, Piazza JM. Pressure distribution on the surface of the human body. I. Evaluation in lying and sitting positions using a „bed of springs and nails.“ Arch Phys Med Rehabil 1965, 46: 337.
8. Minami Tr, Hentz VR, Vistnes LM. Use of vastus lateralis muscle flaps for repair of trochanteric pressure sores. Plast Reconstr Surg 1977; 60: 364.
9. Rubay S, Pompan D, Garland D. Proximal femoral resection and myocutaneous of pressure ulcers in spinal injury patients. Ann Plast Surg 1991; 27: 132.
10. Evans GR, Lewis VL Jr, Manson PN. Hip joint communication with pressure sore, the refractory wound and the role of Girdlestone arthroplasty. Plast Reconstr Surg 1993; 91: 288.

do veľkého problému, keď sa stav zavčasu nezachytí a adekvátne nelieči. Vlhkosť a ľudské exkrementy môžu zapríčiniť rýchlejšie poškodenie kože. Spasticita a neadekvátny transport v sede alebo v ľahu môžu viesť ku poškodeniu kože.

Liečba dekubitov

Pokiaľ sa dekubitus rozvíja, prvé štádium prejde v druhé a defekt siaha iba do podkožného tuku, ešte sa môžeme obísť s nechirurgickou liečbou. Platí **perfektné polohovanie a lokálna liečba** (častá výmena obväzov s fyziologickým roztokom, borovým práškom, silver sulfadiazinom alebo sulfamylonom) a **odľahčením** oblasti najlepšie air flow lôžkom.

Keď lokálna liečba nie je účinná, je potrebná **chirurgická intervencia** vedúca k **resekcii nekrotického lôžka**. Tam, kde už nekróza nepokračuje, je vhodné defekty riešiť lalokovou plastikou (8, 9).

Chirurgické riešenie zahŕňa resekciu spodiny dekubitu, resekciu povrchu prominujúcej obnaženej kosti a otočenie laloka do defektu. Úloha muskulokutánnych lalokov v oblasti sakrálnej a trochanterickej má prvoradý význam. Pre sakrálny dekubitus je metódou prvej voľby rotácia, eventuálne V-Y posun muskulokutánného laloka *gluteus maximus* s cievnou stopkou *vasa glutea superior* a *interior*. Pre trochanterický dekubitus je najvhodnejší muskulárny lalok *tensor fasciae latae*. Ischiadický dekubitus sa dá často vyriešiť čistou excíziou a sutúrou, inokedy posunom lalokov *biceps femoris*, *gracilis* alebo dolnej časti gluteálneho laloka. Dekubity na päťach sa hoja často spontánne alebo krytím kožnými transplantátmi. Dekubity nad spinami panvových kostí sa dajú riešiť jednoduchou excíziou a sutúrou (10).



doc. MUDr. Fedeles Jozef, CSc.

Klinika plastickej chirurgie LFUK
a FN Ružinov
Ružinovská 6, 826 06 Bratislava
e-mail: fedeles@nspr.sk