

# Infekcie kože – II. časť:

## Infekčné ochorenia sprevádzané exantémom

MUDr. Klára Martinásková, PhD.<sup>1</sup>, MUDr. Karolína Vorčáková, PhD.<sup>2</sup>

<sup>1</sup>Dermatovenerologické oddelenie FNŠP J. A. Reimana, Prešov

<sup>2</sup>Dermatovenerologická klinika UNM a JLF UK, Martin

Mnohé infekčné ochorenia sú sprevádzané exantémom a sú často diagnostickým problémom v praxi dermatológa aj lekárov prvého kontaktu. Sú spôsobené vírusmi aj baktériami a často sa mylne považujú za exantém liekového pôvodu. V mnohých prípadoch sú primárnym prejavom a pri správnej diagnostike nás vedú k správnej liečbe. Spoznanie exantému infekčnej etiológie je v praxi veľmi dôležité. Vzhľadom na rozsiahlosť problematiky uvádzame aktuálny pohľad na infekčné ochorenia sprevádzané exantémom v našich endemických podmienkach po zohľadnení epidemiologických faktorov, sezónnosti, kontagiozity aj vakcinácie.

**Kľúčové slová:** exantém, vírusové ochorenia, infekčné exantémy, klinická manifestácia, diagnostika, prevencia.

### Skin infections – part II: Infectious exanthematic diseases

Several infectious exanthematic diseases are common diagnostic challenge in practice of dermatologists and primary care physicians. Infectious exanthemas are caused by viruses and bacterial agents and frequently are missed detected as medical evaluation. Infectious eruptions may be the first manifestation of disorder and prompt diagnosis may dictate correct treatment. Recognition of infectious exanthema is very important in practice of physicians. Because of wide problematic of these exanthemas we present actually infectious exanthemas according endemic reason, situation of epidemiology, contagiousness and vaccinations.

**Key words:** exanthema, viral disease, infectious exanthema, clinical manifestation, diagnostics, prevention.

Dermatol. prax, 2013, 7(2–3): 83–88

### Úvod

Infekčné ochorenia prevádzané exantémom sú v dermatologickej praxi časté. Majú dôležité miesto v diferenciálnej diagnostike, ktorá je jednou z najťažších. V mnohých prípadoch je kožný prejav hlavným príznakom infekčného ochorenia. Aj keď väčšina exantémových ochorení má benígny priebeh a spontánne ustúpi bez liečby, v niektorých prípadoch závažné infekčné ochorenia majú primárne kožné prejavy.

V nasledujúcej kapitole by sme chceli poukázať na aktuálne infekčné ochorenia sprevádzané exantémom. V súčasnosti je nutné zohľadniť aj aktuálne antigénne zmeny vlastností vírusov, ich životný cyklus, vakcináciu a kontagiozitu prejavov. Je pravdou, že klasické detské infekčné ochorenia sa už takmer nevyskytujú vďaka vakcinácii. Ich spoznanie je však dôležité, vzhľadom na migráciu obyvateľstva, turizmus a možnosť nákazy z okolitých krajín, kde stúpa počet nevak-

cinovaných jedincov a opakovane stúpa možnosť výskytu klasických infekčných exantémov. Objavujú sa však aj exantémy s takzvaným fakultatívnym výskytom, ktoré môžu a nemusia sprevádzať infekcie (tabuľka 1). Rovnako v diferenciálnej diagnostike je treba myslieť aj na závažné infekcie v rámci hypersenzitívnych syndrémov a aj koinfekcie a overlap syndrómy. Vzhľadom na rozsiahlosť problematiky sa budeme zaoberať niektorými klasickými aj aktuálnymi infekčnými

**Tabuľka 1.** Prehľad základných infekčných exantémových prejavov (modifikované podľa Schulmana, Schlossberga, 1982)

Ochorenie	Inkubačná doba (dni)	Prodromálne štádium (dni)	Typ exantému	Lokalizácia	Pridružené syndrómy	Teplota	Leukocyty
Šarlach	1 – 7	–	drobnoškvrnitý	• podbruško • stehná • axily • bočné strany hrudníka • periorálny výbled	tonzilitída exantém	vysoká na začiatku	leukocytóza granulocytóza eozinofília
Osýpky	9 – 11	3 – 5	veľkoškvrnitý	• postupuje z tváre na trup a končatiny	Koplikove škvrny	vysoká	leukopénia lymfopénia
Rubeola	14 – 21	3 – 4	stredneškvrnitý	• tvár • krk	exantém zväčšenie krčných lymfat. uzlín	subfebrilita	leukopénia lymfopénia plazmocytóza
Exanthema subitum	3 – 7	3 – 4	drobno- až stredneškvrnitý	• trup • tvár • končatiny	–	3 dni vysoká, pokles, exantém	leukopénia lymfopénia
Erythema infectiosum	6 – 14	0	stredneškvrnitý až splyvajúci	• tvár motýľovitý • končatiny	–	mierna	necharakterist.
Vírusové s fakultatívnym exantémom		0 – 4	drobno až stredneškvrnitý	• trup • končatiny	faryngitída herpangína	vysoká	leukopénia lymfopénia

ochoreniami sprevádzanými exantémom u detí aj dospelých. Prehľad vírusových exantémov prinášame v tabuľke 2.

### Definícia exantému

Exantémom nazývame akútne, náhle zmeny na koži, spravidla symetrické, často generalizované. Obdobné zmeny na slizniciach sa nazývajú enantém.

V objektívom náleze hodnotíme klinickú manifestáciu a typ exantému. Podľa charakteru rozoznávame:

- **makulopapulózne exantémy** – makuly alebo papuly rôznej veľkosti, ktoré diferencujeme na:
  - skarlatíniformné exantémy (morfy veľkosti do 1 mm)
  - rubeoliformné exantémy (morfy veľkosti 1 – 3 mm)
  - morbiliformné exantémy (morfy veľkosti 3 – 5 mm);
- **vezikulózne – vezikulopapulózne – vezikulokrustózne**, pri ktorých sa tvoria vezikuly, pustuly a zasychajú do krúst;
- **hemoragické** (petechie, sufúzie);
- **papulózne**.

### Prehľad infekčných exantémových ochorení

#### Exantema subitum

**Exantema subitum (roseola infantum)** je primárnym exantémom herpesvírus 6 (HHV6) a herpesvírus 7 (HHV7), pri ktorom je dôležitým vzťah medzi teplotou a vznikom ochorenia. Klinicky manifestované ochorenie sa prejavuje iba u jedného z troch infikovaných. Po 10-dňovom inkubačnom čase nasleduje predovšetkým u dojčiat a malých detí do troch rokov trojdňové obdobie vysokých teplôt (do 40 °C), najčastejšie bez kožných prejavov ochorenia. Exantému predchádza nastrieknutie slizníc, periorbitálne edémy a hematúria. Po znížení teploty sa na krku a hrudníku, neskôr na ramenách, tvári a na nohách zjavuje viac-menej diskretný makulopapulózny exantém ružovej farby veľkosti mince, ktorý môže zriedkavo prejsť do vezikúl. Exantém sprevádza lymfadenitída lymfatického systému okcipitálnej oblasti a krku. Exantém po 1–2 dňoch ustupuje bez deskvamácie a bez prechodných pigmentácií.

Komplikáciami ochorenia sú febrilné krčce, postihnutie centrálného nervového systému vo forme encefalitídy, ďalej hepatitída, resp. vznik radikálnych zmien hematologického obrazu; pozorujú sa zriedkavo. Často sa však zisťuje leu-

**Tabuľka 2.** Prehľad vírusových exantémov (voľne spracované podľa Sterlinga, 2004)

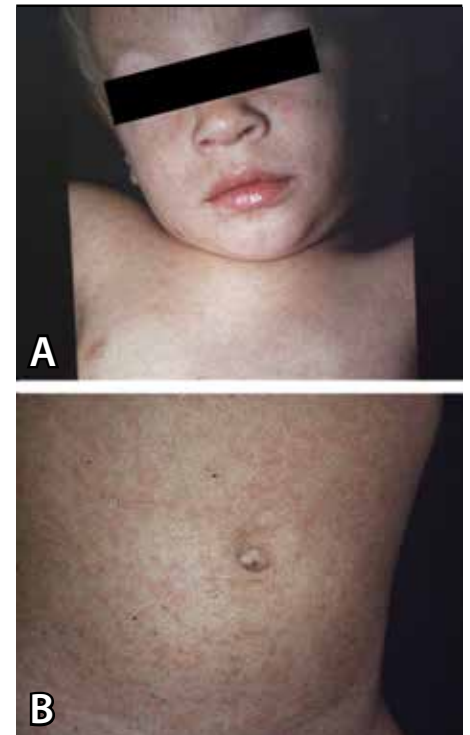	Makulopapulózny exantém	Vezikulopapulózny exantém	Hemoragický exantém	Papulózny exantém
Vývolávateľ	Vírus rubeoly	Coxsackie 71, 16, 5	Vírusy hemoragickej horúčky	Vírus moluscum contagiosum
	ECHO 2 – 6, 9, 11, 16, 18	ECHO 4 – 9, 11	ECHO Vírus	HPV vírusy
	Coxsackie A 5, 4, 6, 9, 16, B 5	Coxsackie A 5, 9, 10, 16	Coxsackie B2, B4	Vírus hepatitídy B
	HHV 6, HHV 7	Herpes simplex 1, 2	Cytomegalovírus	Cytomegalovírus
	Vírus morbilí	Vírus varicella zoster	Vírus varicella zoster	
	Humánný parvovírus B19	Vakcína vírus	Humánný parvovírus B19	
		Variolla, Orf vírusy		

kopénia a relatívna lymfopénia. U imunodeficitných pacientov často dochádza k reaktivácii HHV-6 s multiorgánovým vírusovým postihnutím. V súvislosti s reaktiváciou HHV-6 sa hovorí aj o liekmi (alopurinol, sulfasalazín) vyvolanom hypersenzitívnom syndróme, ktorý vyúsťuje až do exfoliatívnej dermatitídy. Infekcia HHV-6 môže niekedy dávať do súvislosti so sclerosis multiplex, syndroma Guillian-Barré, lymfoproliferatívnymi ochoreniami, pityriasis rosea. Primárna infekcia HHV-7 je zväčša asymptomatická, môže však prebiehať rovnako pod klinickým obrazom roseoly – rozeola infantum alebo pityriasis rosea.

#### Rubeolla

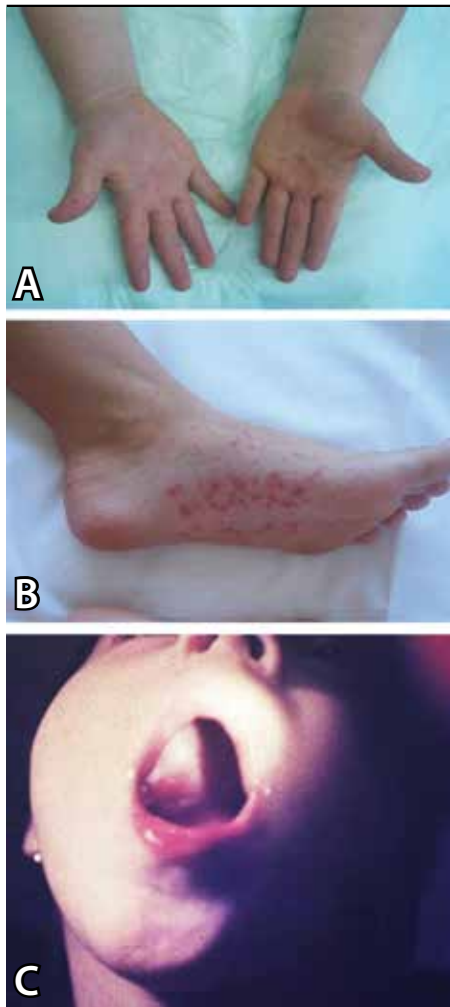
Vírus **rubeoly** je rozšírený na celom svete. Z čeľade *Togaviridae* ide o jediný humánný vírus, ostatné rody vyvolávajú vírusové infekcie u cicavcov a hmyzu. Najvyšší výskyt ochorení možno zaznamenať na jar u detí a mladých dospelých. Infekcia sa prenáša kvapôčkovým aerosólom z nazofaryngálneho sekrétu. Pacienti sú najinfekčnejší v priebehu prvých štyroch dní od vzniku klinických prejavov ochorenia – **rubeoliformného exantému**, ktorý má makulopapulózny – stredne škvrnitý charakter, zväčša bez prodromálnych príznakov. U adolescentov a mladých dospelých sa však môžu vyskytovať teploty, malátnosť, bolesti hlavy, bolesti hrdla a fotosenzitívna konjunktivitída s krvácaním do spojovkového vaku. Exantém sa začína motýľovito na tvári, retroaurikulárne a je rýchlo viditeľný na trupe a na končatinách. Na končatinách je exantém často pomerne diskretný. Počas prodromálneho štádia a prvý deň exantému je prítomný aj enantém vo forme tzv. Forschheimerovho príznaku – na mäkkom podnebí ústnej dutiny sa tvoria nevýrazné červené makuly alebo petechie. Súčasne dochádza k zväčšeniu okcipitálnych, retroaurikulárnych a krčných lymfatických uzlín. Pri tomto type lymfadenitídy nenastáva kolikvácia, a teda ani fistulácia infikovaných lymfatických uzlín. Viditeľné a palpačne dobre

**Obrázok 1A a 1B.** Postvakačný syndróm po Trimovax vakcinácii (15-mesačné dieťa). (Všetky foto sú z pracoviska autorky).



dostupné sú prejavy lymfadenitídy na processus mastoideus (Theodorova žľaza). Pozoruje sa aj zväčšená slezina. U dospelých môže rubeola prebiehať ako latentné alebo inaparentné infekčné ochorenie (5). Ako komplikácia ochorenia sa zriedkavo pozoruje trombocytopenia s prejavmi trombocytopenickej purpury, raritne vyúsťujúca až do hemoragického syndrómu. Rovnako veľmi zriedkavo je vírusová encefalitída. U adolescentov a dospelých sa ako komplikácia rubeoly nezriedka pozoruje artritída. Primárna vírusová infekcia je vážnou komplikáciou gravidity. Až v 90 % prípadov dochádza v prvých 11 týždňoch tehotnosti k viacorgánovému poškodeniu plodu. Všeobecne platí, že čím skôr dôjde k infikovaniu gravidnej ženy, tým je nebezpečenstvo embryopatie väčšie. Poškodenie srdca a očí je najčastejšie počas prvých 6 týždňov, hluchota a mentálna retardácia s mikrocefáliou nastávajú

**Obrázok 2A, 2B, 2C.** Hand-foot-mouth disease (5-ročné dievča)

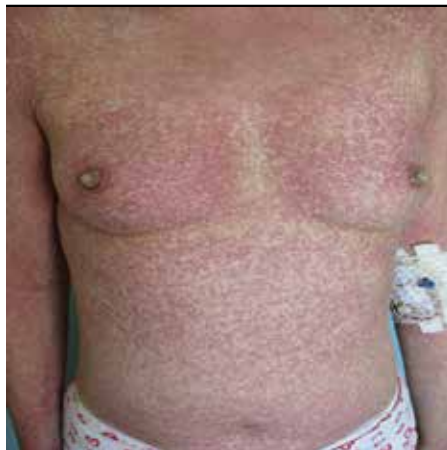

v priebehu 16 týždňov gravidity komplikovanej infekciou u matky vyvolanej vírusom rubeoly a životnebezpečných a ďalšie prežívanie limitujúcich komplikácií (napr. trombocytopenická purpura s postihnutím pečene a kostnej drene a pod. (2). Na prevenciu rubeoly sa úspešne používa vakcinácia už v 1. – 2. roku života. U každej ženy vo fertilnom veku je potrebné vyšetriť titer protilátok proti vírusu rubeoly.

### Erythema infectiosum

**Erythema infectiosum** (rubeoliformný exantém) častá infekcia u detí označovaná ako piata choroba alebo erythema infectiosum. Charakterizuje sa ako infekčné ochorenie s netypickou prodromálnou fázou, po ktorej nasleduje typický erytém (rash) líc (u dospelých chýba) imponujúci ako následok plesnutia dlaňou. Exantém nastupuje po prodromálnom štádiu po inkubačnej dobe 4 – 21 dní. Makulózny exantém je prítomný zvyčajne na extenzoroch končatín, má tendenciu ku generalizácii. Postihuje najčastejšie deti školského veku, ale môže sa vyskytovať aj u dospelých. Exantém neustupuje po podávaní steroidov ani antihistaminík, má mi-

**Obrázok 3.** Toxický šokový syndróm (TSS) u dospeljej pacientky



grujúci charakter. V priebehu dňa mení intenzitu. Rovnako sa zväzňuje aj po pobyte v teple, na slnku, alebo po okúpaní. Ustupuje do 10 až 14 dní. Kĺbová symptomatológia je u detí raritná. Je potrebné zdôrazniť sezónnosť s výskytom jar – jeseň, ako aj častý výskyt v kolektívach, možný aj v malých epidémiách. Pri ochorení u gravidnej ženy sa môže vyskytovať anémia plodu, abort a hydrops fetalis (14). Transplacentárny prenos infekcie sa opisuje asi v 25 %, V porovnaní s rubeolou pri ochorení v gravidite sú následky na plod v menšom percente .

Predpokladá sa, že parvovírus B19 sa môže podieľať na etiopatogenéze niektorých autoimunitných ochorení, ako je reumatoidná artritída, systémový lupus erythematosus a iné ochorenia spojivového tkaniva (systémová skleróza, sklerodermia, dermatomyozitída).

### Papular-purpuric gloves and socks syndróm

**Papular-purpuric gloves and socks syndróm** je akútna akralná dermatitída rúk, zápästí, lakťov a nôh, ktorá sa vyskytuje predovšetkým u dospelých. Koža na uvedených predilekčných miestach je inflamovaná, edematózná s purpurou, raritne až s petechiami a tvorbou papúl. Dermatologickú symptomatológiu často sprevádza katarálny zápal ústnej dutiny, teplota a malátnosť. Napriek tomu, že vo viacerých prípadoch tohto syndrómu sa vyvolávateľa nepodarilo identifikovať, do súvislosti s ochorením (ako možný spúšťač faktor) sa najčastejšie dáva parvovírus B19, vírus morbíl, vírus hepatitídy B a cytomegalovírus (1,15).

### Morbiorbilli

Vyvolávateľom osýpok (**Morbiorbilli**) je RNA Morbillivirus patriaci do čelade *Paramyxoviridae*. Čelad *Paramyxoviridae* zahrňuje množstvo vírusov rozšírených po celom svete, ktoré vyvolá-

vajú infekčné vírusové ochorenia u ľudí a zvierat (11). Exantém morbíl vzniká v dôsledku virémie. Vírusová infekcia sa z človeka na človeka prenáša kvapôčkovým aerosolom v katarálnom štádiu ochorenia, ktorý pochádza z horných dýchacích ciest, teda ešte pred disemináciou infekcie v ľudskom organizme. Kontagiozita ochorenia je veľmi vysoká, podľa literárnych údajov až 90 % (5). Ochorenie je typické pre detský vek. Po objavení sa exantému vyvoláva vírus morbíl depresiu T-bunkami sprostredkovanej imunity. Za takýchto podmienok sa ľudský organizmus stáva vnímavejším na rôzne infekcie, napr. na *M. tuberculosis*. Po prekonaní infekcie zostáva imunita do konca života.

**Katarálne prodromálne štádium** sa prejavuje vysokou teplotou (40 °C), malátnosťou, prejavmi rinitídy, faryngitídy, tracheitídy so suchým kašľom a konjunktivitídou s nastrieknutými spojovkami a svetloplachosťou. Typický je „uplakávaný výzor dieťaťa“. Na 2. – 3. deň infekcie sa na bukálnej sliznici oproti stoličkám zjavujú bodkovité biele škvrny s červeným lemom, ktoré trvajú len 1 – 2 dni – tzv. Koplikove škvrny. **Exantematické štádium** sa prejavuje enantémom, morbiliformným exantémom, ktorý môže byť pri závažnom priebehu hemoragický. Dochádza aj k druhému vzostupu teploty. Exantém sa začína na tvári, za ušami postupuje na krk trup a nakoniec na končatiny. Počas celého 8-dňového priebehu morbíl je celkový zdravotný stav pacienta značne alterovaný (5). Komplikáciami u malých detí sú najčastejšie baktériové zápaly stredoušia, zápaly prínosových dutín. Obávanou komplikáciou morbíl je encefalitída a subakútna sklerotizujúca panencefalitída, ďalej bronchopneumónia a ťažké infekcie (tuberkulóza a pod.). Extenzívna bulózná erupcia kožných prejavov morbíl môže vyústiť do Stevensovho-Johnsonovho syndrómu a epidermálnej nekrolýzy. Niekedy môže nastať rýchly letálny priebeh morbíl za vzniku celkovej toxémie, a obehového zlyhania. Po prekonaní ochorenia zostáva celoživotná imunita. Diagnóza sa stanovuje sa podľa klinického obrazu ochorenia, sérologických vyšetrení, ale aj diagnostickými metodikami molekulárnej biológie, napr. metodikou PCR (2). V liečbe a prevencii je veľmi dôležitý pokoj na posteli, symptomatická liečba. Komplikované stavy sa hospitalizujú aj izolujú na infekčných oddeleniach, podávajú sa lieky na znižovanie teploty. Špecifická liečba neexistuje. Antibiotiká sa ordinujú iba pri sekundárnych baktériových komplikáciách. **Prevenciou** je ochranné očkovanie (aktívna imunizácia už od 15. mesiaca života), ktoré sa ako pravidelné

očkovanie v rámci povinného očkovania začalo na našom území od roku 1969. Najskôr sa využívala samostatná očkovač látka, neskôr trojzložková vakcína spolu s očkovačou látkou proti rubeole (ružienke) a parotitíde (mumpsu). V súčasnosti sa očkujú deti od 15. mesiaca veku trojzložkovou vakcínou, ktorá obsahuje živé, oslabené kmene vírusov osýpok, rubeoly a parotitídy. Vakcinálne vírusy nevyvolávajú ochorenie, iba stimulujú imunitný systém k tvorbe protilátkovej odpovede a vytvoreniu imunologickej pamäte. Preočkovanie druhou dávkou sa realizuje v 11. roku veku. Riadne realizované očkovanie chráni jedinca dlhodobo pred ochorením. Treba pamätať na to, že medzi 8. a 12. dňom po očkovaní sa asi u tretiny očkovaných objaví **fyziológická postvakcinačná reakcia – postvakcinačný syndróm** sprevádzaný zvýšenou teplotou, zápalom hrdla, spojoviek a asi u 7 – 10 % očkovaných aj vyrážka najmä na tvári aj na hrudníku. Tento postvakcinačný syndróm nie je nákazlivý, vymizne spontánne, bez následkov. Vakcinálne vírusy nie sú infekčné a neprenášajú sa na vnímavých ľudí.

## Šarlach

**Šarlach (scarlatina)** je febrilným ochorením, pri ktorom je exantém primárnym kožným prejavom. Je jedným z najčastejších akútnych infekčných ochorení, ktoré je sprevádzané angínou, skarlatiniformným exantémom a neskôr ošupovaním kože. V etiológii ochorenia *Streptococcus pyogenes* A/beta-hemolytický streptokok (GABHS) produkuje erytogénny toxín v niekoľkých antigénnych typoch. Stafylokoky produkujúce erytogénny toxín môžu vyvolať „stafylokokový šarlach“. Zdrojom nákazy je jediniec nielen so šarlachovou infekciou. Nákaza sa šíri vzdušnou cestou (kvapôčkovou infekciou) aj priamym stykom. Vstupnou bránou infekcie je aj poranená koža. Inkubačná doba trvá 2 až 4 dni, ale môže byť aj kratšia do 12 hodín. Diagnostika sa opiera o klinicky zistenú angínu a drobný folikulárny exantém v podbrušku, inguinách, na vnútornej strane stehien a v axilách. Koža je na pohmat drsná. Exantém nie je prítomný na tvári, kde dominuje len erytém s periorálnym výbledom (Filatovov príznak). Exantém môže mať až petechiálny charakter v kožných ryhách (Pastiauove linky). V dutine ústnej je prítomný enantém, na podnebí petechie a malinový jazyk. V ústnych kútikoch sú prítomné bolestivé ragády. Na koži okolo nechtového lôžka aj na ušných lalokoch môžeme pozorovať belavé papulky (Šrámkov príznak). Najobávanejšou komplikáciou šarlachu je reumatická horúčka

a glomerulonefritída. Pri správnej diagnostike a začatí liečby Penicilínom V v priebehu prvých 9 dní od vzniku tonzilofaryngitídy uvedeným komplikáciám predídeme.

## Toxický šokový syndróm

**Toxický šokový syndróm (TSS) – stafylokokový syndróm toxického šoku** je akútnym febrilným ochorením, ktoré charakterizuje **skarlatiniformný exantém** až erytodermia. Tieto príznaky vyvoláva stafylokoková infekcia kmeňa *Staphylococcus aureus* (*St. aureus*). Väčšina kmeňov, ktoré boli izolované u postihnutých, patria k fágovej skupine I alebo III a okrem toxínu TSST-1 boli zistené aj nové toxíny, ktoré sa chovajú ako superantigény, čo má za následok poškodenie tkaniva. Novšie zistenia poukazujú na pôvodcu *St. aureus* so superantigénmi vo forme exotoxínov, ale aj *Streptococcus pyogenes* s exotoxínmi. Začiatkom 90. rokov sa objavovali správy o TSS u žien používajúcich menštruačné tampóny, ktoré slúžili ako vhodná kultivačná pôda pre *St. aureus* a pre pomnoženie toxínov. Kožné ochorenie môže mať rôznu expresivitu. Často je mylne určené ako exantémové ochorenie vírusového pôvodu s miernym priebehom, inokedy sa prejavuje vysokou teplotou, zvracaním, s hnačkami, myalgiami, trombocytopeniou, hypotenziou, skarlatiniformným exantémom s hyperémiou slizníc aj deskvamáciou kože prstov, chodidiel aj dlaní 1 až 3 týždne od začiatku ochorenia. Väčšina pacientov má postihnutých viac ako 3 orgány. Ochorenie postihuje deti aj dospelých, zriedkavejšie je u nižších vekových kategórií v detskom veku.

Diagnostické kritériá toxického šokového syndrómu:

- vysoká teplota nad 38,9 °C,
- skarlatiniformný exantém,
- pokles krvného tlaku,
- 4 alebo viac z nasledujúcich príznakov (vracanie alebo hnačka),
- silná bolesť svalov,
- hyperémia slizníc,
- zvýšené hodnoty kreatinínu, urey, pečeno- vých amino-transferáz,
- poruchy CNS,
- následné ošupovanie kože.

Komplikáciami sú baktériová endokarditída, Oslerove uzlíky aj trieskovité podnechtové hemorágie ako pri septikémii. Diferenciálne diagnosticky treba odlišiť niektoré príznaky purpury, meningokokcémie, Kawasaki chorobu, toxickú epidermálnu nekrolýzu a ďalšie exantémové ochorenia. Najprínosnejším diagnostickým znakom je mikrobiologické vyšetrenie aj hemokultúra.

## APEC syndróm

**APEC syndróm** je unilaterálny laterotokrakálny exantém (ULE), ktorý opísal Bodemer a Prost (4) u 18 detí žijúcich v blízkosti Paríža. V priebehu roka bola táto diagnóza preklasifikovaná na asymetrický periflexurálny exantém detí (APEC). Podobné ochorenie ako tzv. lokálny erytém s regionálnou lymfadenitídou uvádzajú aj ďalší ako nový lokálny erytém u detí. Diskutuje sa o multifaktrovej etiológii ochorenia. Hoci infekčný pôvod ochorenia nebol dosiaľ jednoznačne potvrdený, vo vzťahu k APEC sa uvažuje o týchto agensoch: parvovírus B19, EBV, CMV, HSV, HHV-6, HHV-7, HHV-8, pikcornavírus, adenovírus, enterovírus, vírus hepatitídy B, borélie, vírusy Coxsackie, ríketsie, mykoplazmy a pod. (12). Opísaný však bol aj výskyt APEC u dieťaťa s akútnou lymfoblastickou leukémiou.

Klinický obraz ochorenia sa vyvíja pomaly, progreduje postupne niekoľko dní až tri týždne. Kožné prejavy sú variabilné. Asymetricky, na jednej polovici tela, najčastejšie na vnútornej strane ramena, v ingvine, na vnútornej strane stehna a na laterálnej strane hrudníka sa spočiatku tvoria skupiny ružových papúl s vyblednutým periférnym lemom, ďalej viac-menej ostro ohraničené ložiská ekzémového charakteru, urtikariálne, vezikulózne a purpurické ložiská postupne zasahujúce veľké plochy a nadobúdajúce anulárny charakter, v okolí s intaktnou kožou. Lézie nezriedka svrbia. V druhej fáze vývoja klinického obrazu ochorenia kožné lézie diseminujú aj na kontralaterálnu stranu tela pacienta, ale zachovávajú si asymetriu. Zriedkavo postihujú aj tvár, ruky a nohy. Enantémy nebol dosiaľ opísané. Ochorenie môže byť sprevádzané miernou gastrointestinálnou symptomatológiou, katarálnou faryngitídou a regionálnou lymfadenitídou, subfebrilitami (12). Laboratórne parametre nevykazujú výraznejšie odchýlky. Liečba ochorenia je symptomatická. Vo väčšine prípadov si však ochorenie nevyžaduje špecifickú terapiu. V akútnom štádiu progresie ochorenia sa odporúča zachovať pokoj na posteli.

## Hand, foot and mouth disease

**Hand, foot and mouth disease (HFMD)** sa pokladá za vysoko kontagiózne infekčné ochorenie vyvolané vírusmi enterovírusmi. Ochorenie sa primárne vyskytuje predovšetkým u malých detí v letných mesiacoch s klinickým obrazom vezikulózne stomatitídy s tvorbou skalených vezikul na dlaniach a stupajach (Clementz a Mancini, 2000). Predpokladaný je prenos enterovírusovej infekcie cestou orofekálneho kontaktu a cez respiračný trakt nazofaryngál-

ným sekrétom alebo sekrétom respiračného systému, predovšetkým v miestach detských centier (9).

**Charakteristika vyvolávateľa a epidemiológia:** od pacientov s HFMD boli počas epidémií postupne izolované vírusy – vírus Coxsackie A (CAV) – typ 4, 5, 6, 7, 9, 10, 16, 24; vírus Coxsackie B (CBV) - typ 1, 2, 3, 4, 5, 6; humánny enterovírus (HEV) typ 71. Syndróm HFMD bol prvýkrát opísaný Robinsonom a jeho spolupracovníkmi v roku 1958. V roku 1974 Schmidt a kol. ako prví opísali HFMD s ťažkým priebehom s postihnutím CNS (s meningoencefalitídou a „polio-like“ paralytickým ochorením) vyvolané enterovírusmi E 71. Potom boli opísané epidémie HFMD s podobne závažnými komplikáciami v Austrálii (Kennett a kol., 1974), vo Švédsku (3). V poslednom období sú v rámci epidémií HFMD so stovkami infikovaných pacientov opisované prípady s letálnym koncom v krajinách východnej Ázie (Malajzia, Sarawak, Singapur, Taiwan) (6, 9, 10). Najčastejšou príčinou smrti týchto detí mladších ako 4 roky je vírusová encefalitída a meningoencefalitída, intersticiálna pneumónia a myokarditída. Ako sme už uviedli, najčastejšie bývajú postihnuté deti predškolského veku. Ojedinele bývajú postihnutí aj dospelí. Ochorenie sa vyskytuje aj u nás vo zvýšenom počte približne raz za 4 roky. Klinický obraz vezikulózných zmien v dutine ústnej na dlaniach aj chodidlách s postihnutím menších detí v predškolskom veku upozorňuje na toto exantematické ochorenie. V krajinách východnej Ázie sa do roku 1997 prípady HFMD vyvolané ľudským enterovírusom HEV 71 vyskytovali záchvatovito v atakoch. Išlo o epidémiu v Sarawaku (6, 9) na Malajskom polostrove. V poslednom období sa predpokladá, že v patogeneze predovšetkým závažných a životunebezpečných foriem HFMD alebo foriem ochorení s letálnym koncom plní dôležitú úlohu koincidencia dvoch vírusových infekcií súčasne. V tomto zmysle sa za najdôležitejšiu pokladá koincidencia humánneho enterovírusu HEV 71 a podtriedy B adenovírusu (6).

Klinický obraz HFMD možno opísať ako infekčné ochorenie, pri ktorom po inkubačnom čase 3 – 5 dní sa objavuje vezikulózna stomatitída, výsev pluzgierikov na dlaniach, chodidlách, ale aj na gluteách a kolenách. Celkový stav pacientov nie je pri tejto forme HFMD alterovaný. Kožné a sliznicové zmeny sa vyhoja v priebehu 7 – 10 dní (8). Atypická forma HFMD sa prejavuje tou istou klinickou symptomatológiou ako klasická HFMD, ale ulcerácie v ústnej dutine môžu absentovať. Na druhej strane možno pri atypickej HFMD pozorovať v ústnej dutine prejavy herpan-

gíny s ulceráciami, ale bez klinicky manifestnej dermatologickej symptomatológie ochorenia (10). V prípadoch s ťažkým priebehom až letálnym koncom sa za kritické obdobie pokladá 3. – 4. deň trvania klinickej symptomatológie (9). Vracanie je dôležitým príznakom upozorňujúcim na postihnutie centrálného nervového systému vo forme začínajúcej intrakraniálnej hypertenzie v dôsledku encefalitídy zadného mozgu. Veľmi závažná je aj symptomatológia kardiopulmonálneho zlyhania vznikajúca pri intersticiálnej pneumonitíde a myokarditíde. Pri obidvoch formách HFMD sa môžu pozorovať aj rozsiahle zmeny na nechtoch vo forme rozsiahlej nechtovej dystrofie. Liečba HFMD nie je špecifická (8). Pri liečbe mukokutánných lézií sa používajú lokálne dezinficiencia a pri sekundárnej bakteriálnej infekcii aj antibiotiká alebo chemoterapeutiká podávané podľa izolovaných bakteriálnych kmeňov a ich citlivosti na antibiotiká (5).

### Gianottiho-Crostiho syndróm

Pre **Gianottiho-Crostiho syndróm** je charakteristický priamy vzťah k vírusovej infekcii. V etiologickej súvislosti so vznikom syndrómu sa uvádzajú tieto vírusy: najčastejšie vírus hepatitídy B (HBV) a EBV menej často vírus Coxsackie A16, B4, B5, CMV, echovírus 7, 9, poliovírus, vírus parainfluenzy, parvovírus B19, HIV (7). Ochorenie najčastejšie postihuje deti vo veku od 6 mesiacov až 12 rokov. Môže sa však vyskytovať aj u dospelých.

**Klinický obraz ochorenia:** v priebehu 3 – 4 dní dochádza k erupcii svrbiacich asymetrických, najskôr nevýrazných červených papúl veľkosti 5 – 10 mm v priemere, spočiatku lokalizovaných na stehnách a gluteách, neskôr na extenzorových častiach ramien a napokon na tvári. Postupne s časom pribúda imflamácia s vezikuláciou lézií až vznikom purpury. Exantém ustupuje v priebehu 2 až 8 týždňov, pričom v pôvodných miestach lézií môže pretrvávajúť mierna deskvamácia. Liečba nekomplikovaného Gianottiho-Crostiho syndrómu je nešpecifická. Pruritus kože zmierňujú emolienčia.

### Herpetické infekcie kože

Skupinu **herpetických infekcií kože** predstavujú prevažne okrem uvedených makulopapulóznych lézií prevažne vezikulózne exantémy (herpes simplex, varicella-zoster), pri ktorých je kožný prejav v priamej súvislosti s vírusovou infekciou. Vzhľadom na rozsah problematiky si táto skupina vyžaduje samostatne vyčlenenú kapitolu v nasledujúcich referenciách pri zohľadnení jednotlivých vekových kategórií.

### Petechiálne a purpurické exantémy

Petechiálne a purpurické exantémy veľmi často znamenajú fulminantný priebeh infekcií bakteriálnych aj vírusových, najčastejšie sa prejavujú fulminantnou purpurou na koži a môžu mať fatálny priebeh. Najzávažnejší priebeh je pri meningokokovej sepe (10 – 50 %) (2) invazívnymi kmeňmi meningokokov, pri ktorých rýchle nastupujú krvácajúce prejavy na koži manifestované petechiami a sufúziami. Veľmi dôležité je rýchle stanovenie diagnózy, začiatková liečba a okamžitý transport do špecializovaného zariadenia, kde má pacient zabezpečenú resuscitačnú liečbu. Je potrebné upozorniť, že uvedené kožné prejavy sú možné aj pri enterovírusových meningitídach, alebo meningitídach spôsobených *Haemophilus influenza* alebo *Streptococcus pneumoniae*. Rovnako treba myslieť aj na importované nákazy hemoragickej horúčky alebo riketsiových infekcií. Petechiálny výsev môže byť aj dôsledkom nepriameho imunologického účinku rôznych infekčných agensov, ktoré vyvolávajú trombocytopeniu. Najznámejšia je trombocytopenia pri postihnutí rubeolou. Klinické prejavy Schonlein-Henochovej purpury sú časté v dôsledku nešpecifických infektov s prejavmi hemoragického exantému v symetrickej lokalizácii na extenzoroch dolných končatín a v gluteálnej oblasti. V priebehu mykoplazmatických infekcií u malých detí a dočiat môžeme pozorovať postinfekčnú kokardovú purpuru, Seidelmayerov syndróm s nápadnými kokardovými hemorágiami hlavne na tvári, končatinách aj stehnách.

### Diagnostika

V diagnostike exantémových ochorení nejjasnej etiológie je nevyhnutným predpokladom úspešnej liečby včasná a správne určená diagnóza. Zväžiť klinický stav pacienta – urgentnosť riešenia problematiky, zhodnotenie potenciálnej infekciozity je nevyhnutné aj okamžitá antibakteriálna liečba v prípade akútnych stavov.

#### Diagnostika exantémového ochorenia sa zakladá na:

- dôkladnej anamnéze,
- zhodnotení klinického obrazu a celkového stavu pacienta,
- laboratórnej diagnostike,
- zhodnotení všetkých uvedených faktorov.

**Anamnéza** v hodnotení vírusového exantémového ochorenia je základom diagnostiky. Zvláštny význam má epidemiologická anamnéza, ktorá sa zameriava na zistenie:

- zdroja nákazy;
- výskyt v okolí infikovaného jedinca (kolektívne zariadenia, škôlky, školy, zahraničné pobyty);

- cesty prenosu ochorenia (vzdušná cesta, priamy kontakt a pod.);
- sezónnosť výskytu (pre určité exantémy je typický výskyt v letných mesiacoch);
- enterovírusové ochorenia, parvovírusové ochorenia – jar, jeseň);
- pravdepodobnej inkubačnej doby.

Z ďalších anamnestických údajov sú dôležité údaje o:

- vakcinácii;
- užívaní liekov;
- informácie o stave imunitného systému, prípadne inej liečbe vrátane steroidnej liečby, chemoterapie, špecializovanej inej terapie.

Pri **objektívnom vyšetrení** si na prvom mieste treba uviesť vek pacienta, pretože určité exantémové ochorenia zvyčajne postihujú alebo sú typické pre určitý vek – napr. výskyt enterovírusových ochorení, APEC syndróm, Gianotti-Crostiho syndróm sa vyskytujú častejšie v batolívom a predškolskom veku. Parvovírusové ochorenia sú častejšie u väčších detí alebo u dospelých. V objektívom náleze hodnotíme klinickú manifestáciu a typ exantému (13).

Pri hodnotení exantému pre stanovenie správnej diagnózy je dôležité určiť:

- primárnu kožnú léziu;
- lokalizáciu exantému;
- šírenie exantému a progresiu ochorenia;
- časovú súvislosť (začiatok exantému a jeho vzťah k teplote a ostatným celkovým príznakom);
- zmeny na slizniciach dutiny ústnej, spojovkách, genitáliách;
- ostatnú orgánovú symptomatológiu (celkový stav pacienta, bolesti hlavy, kĺbov a pod.)

Aj keď väčšina exantémových ochorení má benígny priebeh, dôležité je pozorovanie klinických prejavov v rámci diferenciacie exantémov, pretože niektoré potenciálne fatálne prebiehajúce ochorenia majú primárne kožné prejavy (2).

Laboratórna diagnostika je zameraná na dôkaz etiologického agens a ostatné pomoc-

né laboratórne vyšetrenia. Laboratórna diagnostika etiologického agens je vykonávaná podľa supponovaného ochorenia a špecifická pre každý typ exantému. Má svoju dynamiku aj špecializovaný prístup podľa toho, aký infekť predpokladáme. Laboratórna diagnostika využíva v súčasnosti rýchle metodiky, ktoré je nutné aj správne hodnotiť spolu s klinickým obrazom. Pri baktériových infekciách je mikrobiologická diagnostika nevyhnutná spolu s ostatnými laboratórnymi vyšetreniami. Vyšetrenia mikroskopické, mikrobiologické, kultivačné aj molekulové metodiky (PCR) aj napriek širokému spektru a súčasným pokrokom nenahradia dôslednú anamnézu, fyzikálne vyšetrenie aj pozorovanie pacienta.

### Záver

Diferenciálna diagnostika exantémových ochorení je veľmi náročná. Väčšina exantémových ochorení nie je len samostatným prejavom na koži, ale sa spája aj so symptomatológiou, ktorú vyvoláva infekčný agens, či je to už teplota, artralgie, gastrointestinálne ťažkosti alebo iné systémové postihnutie. Je nutné myslieť aj na ochorenia, ktoré môžu byť importované aj v rámci Európy (osýpky u neočkovaných, ručivka). Prevencia v zmysle vakcinácií je preto veľmi dôležitá. Okrem viacerých vyvolávateľov infektu, overlap syndrómov sa môžu objaviť aj klasické infekcie s komplikáciami najmä u imunosuprimovaných jedincov, ktorých vďaka novším postupom v rôznych oblastiach medicíny pribúda (biologiká, systémová supresívna liečba, pacienti po transplantáciách a podobne). Systémové komplikácie sa vyskytujú pri viacerých primárnych exantémových infekciách (myokarditída, meningoencefalitída, respiračné alebo hematologické komplikácie).

Včasná diagnostika a správna liečba je založená na správnom spoznaní ochorenia a vyžaduje interdisciplinárny prístup (lekárov prvého kontaktu, dermatológa, pediatra aj infektológa).

### Literatúra

1. Bagot M, Revis J, Harnes M. Papular-purpuric gloves and socks syndrome a primary infection with parvovirus B19. *J Am Acad Dermatol* 1991; 125: 341.
2. Bartošová D. Dětské infekční nemocnice. Praha, Galén 2003: 84 s.
3. Blomberg J, Lycke E, Ahlfors K. New enterovirus type associated with epidemic of aseptic meningitis and/or hand, foot, and mouth disease (letter). *Lancet* 1974; 2: 406–8.
4. Bodemer C, de Prost Y. Unilateral laterothoracic exanthem in children: a new disease? *J Am Acad Dermatol* 1992; 27: 693–696.
5. Braun-Falco O, Plewig G, Wolff H. Dermatológia a venerológia. 1. Slov. a čes. Martin, Osveta 2001: 1475 s.
6. Cardoso MJ, Krishnan S, Tio PH, Perera D, Wong SC. Isolation of subgenus B adenovirus during a fatal outbreak of enterovirus 71 – associated hand, foot, and moth disease in Sibiu, Sarawak. *Lancet* 1999; 354: 987–991.
7. Blauvelt A. Skin diseases associated with human herpesvirus 6, 7 and 8 infections. *J Invest Dermatol* 2001; 6: 197–202.
8. Faulkner CF, Godbolt AM, DeAmbrosio B, Triscott J. Hand, foot and mouth disease in an immunocompromised adult treated with aciclovir. *Australian J Dermatol* 2003; 44: 203–206.
9. Chan LG, Parashar UD, Lye MS, Ong FGL, Zaki SR, Alexander J P. Deaths of children during outbreak of hand, foot and mouth disease in Sarawak, Malaysia: clinical and pathological characteristics of the disease. *Clin Infect Dis* 2000; 31: 678–683.
10. Chong C-Y, Chan K-P, Shah VA, Ng WYM, Lau G, Teo TES, Lai SH, Ling AE. Hand, foot and mouth disease in Singapore: a comparison of fatal and non-fatal cases. *Acta Paediatr* 2003; 92: 1163–1169.
11. Lamb RA, Kolakofsky D. Paramyxoviridae: The virus and their replication: 689–724. In: Knipe DM, Howley PM. *Fundamental virology*. 4th. ed., Philadelphia, Lippincott Williams & Wilkins 2001: 1395 s.
12. Mancini AJ, Bodemer Ch. Viral infections: 1059–1092. In: Schachner L, Hansen RC. *Pediatric Dermatology*. 3rd. Ed, Edinburgh, Mosby comp 2003: 1340 s.
13. Martinásková K. Novšie vírusové exantémy, komplexný pohľad na problematiku. *Českoslov dermatol* 2008; 83 (44): 177–185.
14. Peterlana D, Puccetti A, Corrocher R, Lunardi C. Serologic and molecular detection of human Parvovirus B19 infection. *Clinica Chimica Acta* 2006; 11: 161–163.
15. Velez A, Fernandez-de-la-Puebla R, Moreno JC. Second case of papular-pruritic gloves-socks syndrome related to hepatitis B infection. *Br J Dermatol* 2001; 145: 515–516.

**MUDr. Klára Martinásková PhD.**  
Dermatovenerologické oddelenie FNŠP  
J. A. Reimana  
Hollého 14, 08001 Prešov  
kaja.martin@post.sk

