

Kardiovaskulární komplikace infekce covid-19

Petr Pařízek

1. interní kardiologická klinika, Fakultní nemocnice v Hradci Králové a Univerzita Karlova v Praze, Lékařská fakulta v Hradci Králové

Ačkoliv infekce covid-19 dominantně postihuje respirační systém, je známo, že může mít negativní vliv i na kardiovaskulární systém. Cílem tohoto přehledu je uvedení příčin a mechanismů kardiovaskulárních komplikací způsobených koronavirem SARS-COV-2.

Klíčová slova: srdeční postižení, myokarditida, kardiomyopatie, arytmie, covid-19.

Cardiovascular complications and covid-19 infection

Although the covid-19 disease predominantly affects the respiratory system, its negative effect on the cardiovascular system is also well known. The aim of this article is to present the causes and pathophysiological mechanisms of cardiovascular abnormalities during and after a covid-19 infection.

Key words: cardiac injury, myocarditis, cardiomyopathy, arrhythmias, covid-19.

Úvod

Pandemie covid-19 je způsobena akutním respiračním syndromem koronaviru 2 (SARS-CoV-2). Spektrum klinického průběhu se může výrazně lišit – od asymptomatického průběhu až po závažné respirační selhání, myokardiální postižení nebo úmrtí.

Až 20–30 % hospitalizovaných pacientů s covid-19 má laboratorní známky (elevace troponinu) myokardiální léze (1–6). V patofyziologii myokardiálního postižení hraje významnou roli angiotensin I – konvertující enzym 2 (ACE2), který je cílem vazebného proteinu SARS-CoV-2 (7). Tabulka 1 a obr. 1 zobrazují přehled příčin a patofyziologických mechanismů, které mohou způsobovat poškození myokardu. Pro následný klinický průběh jsou pak rozhodující přetrvávající zánětlivé reziduální změny a fibrotické změny. V tento moment nemáme k dispozici klinická data o dlouhodobých následcích uvedených změn. Lze však předpokládat, že fibrotické změny povedou k elektrofyziologickým abnormalitám, které mohou mít za následek výskyt bradyarytmií, fibrilace síní či

komorových arytmií. Jejich časná diagnostika a léčba pak může příznivě ovlivnit dlouhodobou prognózu pacientů.

Akutní srdeční poškození

Akutní myokardiální poškození se může manifestovat zvýšenou hladinou srdečních troponinů, EKG změnami nebo srdečním selháním. V publikovaných pracích byly popsány laboratorní známky myokardiální léze (elevace troponinu I nebo T) u 17–30 % nemocných (3, 9, 10). Současně byla u nemocných s abnormálními hodnotami markerů myokardiální léze pozorována vyšší mortalita (51,2 % vs. 4,5 %). Maximální hodnoty troponinu I byly detekovány 13. den od začátku prvních obtíží. Guo a spol. (10) zjistili, že nemocní s kardiovaskulárním onemocněním a zvýšenou hladinou troponinu T měli mortalitu 69,4 % na rozdíl od nemocných s kardiovaskulárním onemocněním bez zvýšené hladiny troponinu T, kde byla mortalita 13,3 %. Využití MR srdce u nemocných propuštěných po hospitalizaci pro covid-19 ukázalo přítomnost zánětlivých změn

dokonce v 60 % (11, 12). Obrázek 2 zobrazuje jeden z návrhů, jak přistupovat k nemocným s podezřením na myokardiální postižení.

Perikarditida a myokarditida

Je k dispozici několik kazuistických sdělení, která popisují perikarditidu nebo myokarditidu u nemocných s infekcí covid-19. Byl popsán případ 37letého nemocného s fulminantní myokarditidou, vysokými hladinami cTnT a Nt-proBNP a významným postižením levé komory (EF LK 27 %). K úpravě došlo po podávání imunoglobulinů, glukokortikoidů, s přechodnou potřebou vasopresorů (13, 14). U další kazuistiky byla při endomyokardiální

Tab. 1. Příčiny poškození myokardu v souvislosti s infekcí covid-19

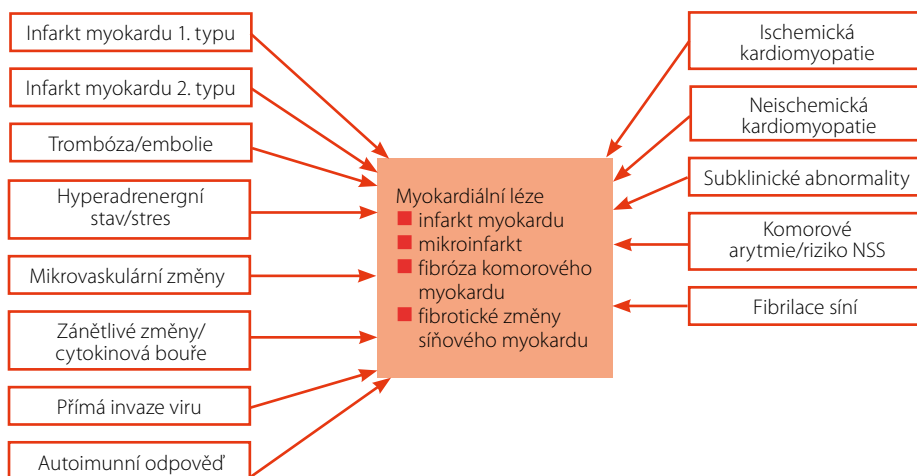
Infarkt myokardu 1. typu
Infarkt myokardu 2. typu
Myokarditida
Mikrovaskulární dysfunkce
Zánětlivá odpověď / cytokinová bouře
Trombóza / embolie
Stresový mechanismus (Tako-tsubo syndrom)

KORRESPONDENČNÍ ADRESA AUTORA: doc. MUDr. Petr Pařízek, Ph.D., petr.parizek@fnhk.cz

1. interní kardiologická klinika, Fakultní nemocnice v Hradci Králové
Sokolská 581, 500 05 Hradec Králové

Cit. zkr: Interv Akut Kardiol 2021; 20(2): 78–80

Článek přijat redakcí: 10. 5. 2021

Obr. 1. Patofyziologické vztahy myokardiálního poškození u infekce covid-19

Upraveno podle Mitrani RD, et al. (8)
NSS – náhlá srdeční smrt

biopsii pozorována infiltrace virem v intersticiálním prostoru mezi myokardiálními buňkami (15). Pitevnické nálezy nasvědčují, že přítomnost myokardiálních zánětlivých změn je četnější než rozpoznáme v klinické praxi.

Srdeční selhání a kardiogenní šok

Srdeční selhání a kardiogenní šok patří mezi významné příčiny morbidit a mortality u nemocných s covid-19. V jedné studii u hospitalizovaných nemocných bylo srdeční selhání přítomno ve 23 %. U zemřelých bylo srdeční selhání přítomno v 52 %, u přeživších pouze ve 12 % (9).

Trombóza a tromboembolismus

Je známo, že infekce covid-19, stejně jako jiná respirační virová onemocnění, může být doprovázena hyperkoagulačním stavem a poškozením cévního endotelu, což má za následek zvýšené riziko vzniku žilních i arteriálních trombotických komplikací a tromboembolismu (16). Jedna práce ukázala přítomnost tromboembolické nemoci u 17 % pacientů s pneumonií, a to i přes preventivně podávaný nízkomolekulární heparin (17). Přítomnost zvýšené hladiny D-dimerů znamená vyšší riziko mortality (9). U více než 71 % zemřelých byla přítomna kritéria pro

diseminovanou intravaskulární koagulopatii (18).

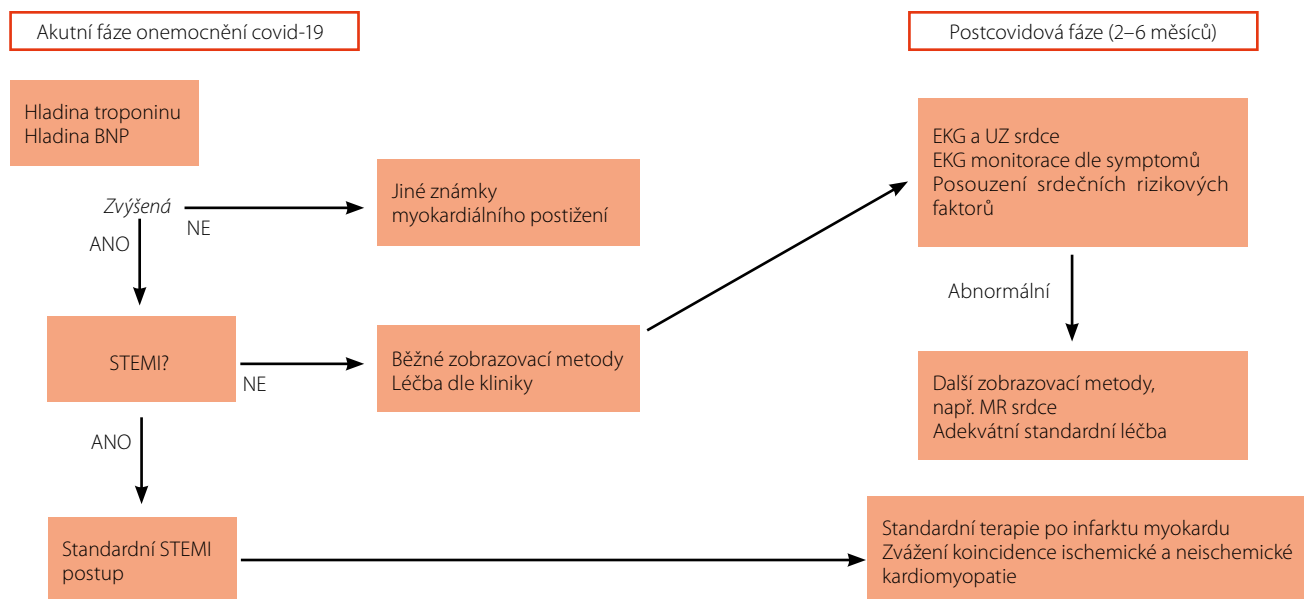
Arytmie

Různé poruchy srdečního rytmu byly popsány až u pětiny hospitalizovaných pacientů s covid-19 (19). Pochopitelně vyšší výskyt byl u nemocných hospitalizovaných na lůžkách intenzivní péče. Výskyt setrvalé komorové tachykardie nebo fibrilace komor je uváděn kolem 5 % (20). Nejčastější registrovanou tachyarytmií byla fibrilace síní (v 21 %). Sinusová bradykardie byla evidována v 8 %, stejně jako kompletní atrioventrikulární blokáda (20).

Mechanismem vzniku arytmií může být kromě strukturálních změn i hypoxie, minerálová dysbalance a nežádoucí (proarytmogenní) účinek terapie (21). Obrázek 3 ukazuje možné mechanismy arytmií.

Závěr

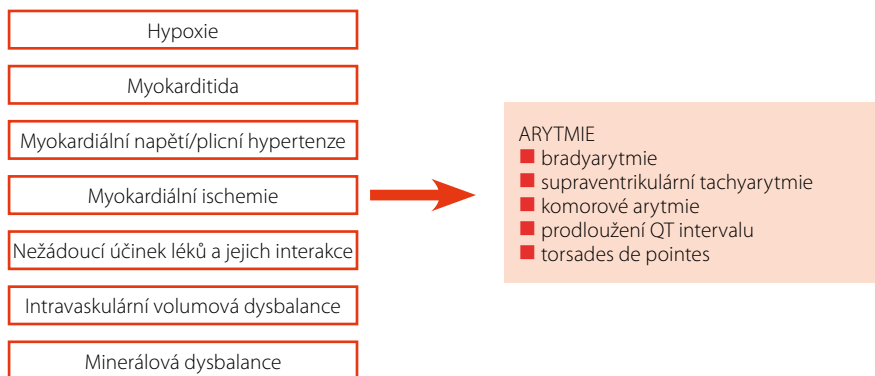
Kardiovaskulární onemocnění mohou negativně ovlivňovat průběh infekce covid-19. Na druhé straně může být tato infekce doprovázena akutním i chronickým kardiovaskulárním postižením, ke kterému vedou různé patofyziologické mechanismy. V budoucnosti můžeme očekávat nárůst těchto pacientů, kteří si vyžádají ambulantní nebo lůžkovou kardiologickou péči. Zejména půjde o nemocné s chronickými následky po prodělané tromboembolické příhodě nebo

Obr. 2. Přístup k pacientovi s myokardiální lézí v akutní fázi onemocnění covid-19 a v postcovidové fázi

Upraveno podle Mitrani RD, et al. (8)

BNP – mozkový natriuretický peptid; STEMI – infarkt myokardu s ST elevací; EKG – elektrokardiogram; UZ srdce – echokardiografie; MR srdce – magnetická rezonance srdce

Obr. 3. Spektrum arytmií a možné mechanismy



Upraveno podle Dherange P, et al. (22)

LITERATURA

- Zheng YY, Ma YT, Zhang JY, Xie X. Covid-19 and the cardiovascular system. *Nat Rev Cardiol* 2020; 17: 259–260.
- Bhatraju PK, Ghassemieh BJ, Nichols M, et al. Covid-19 in critically ill patients in the Seattle region – case series. *N Engl J Med* 2020; 382(21): 2012–2022.
- Shi S, Qin M, Shen B, et al. Association of cardiac injury with mortality in hospitalized patients with covid-19 in Wuhan, China. *JAMA Cardiol* 2020; 5(7): 802–810.
- Siripanthong B, Nazarian S, Muser D, et al. Recognizing covid-19-related myocarditis: the possible pathophysiology and proposed guideline for diagnosis and management. *Heart Rhythm* 2020; 17(9): 1463–1471.
- Akhmerov A, Marbán E. Covid-19 and the heart. *Circ Res* 2020; 126(10): 1443–1455.
- Liu PP, Blet A, Smyth D, Li H. The science underlying covid-19: implications for the cardiovascular system. *Circulation* 2020; 142(1): 68–78.
- Chen L, Li X, Chen M, et al. The ACE2 expression in human heart indicates new potential mechanism of heart injury among patients infected with SARS-CoV-2. *Cardiovasc Res* 2020; 116(6): 1097–1100.
- Mitrani RD, Dabas N, Goldberger JJ. Covid-19 cardiac injury: implications for long-term surveillance and outcomes in survivors. *Heart Rhythm* 2020; 17(11): 1984–1990.

- Zhou F, Yu T, Du R, et al. Clinical course and risk factors for mortality of adult inpatients with covid-19 in Wuhan, China: a retrospective cohort study. *Lancet* 2020; 395(10229): 1054–1062.
- Guo T, Fan Y, Chen M, et al. Cardiovascular implications of fatal outcomes of patients with coronavirus disease 2019 (covid-19). *JAMA Cardiol* 2020; 5(7): 811–818.
- Puntmann VO, Carerj ML, Wieters I, et al. Outcomes of cardiovascular magnetic resonance imaging in patients recently recovered from coronavirus disease 2019 (covid-19). *JAMA Cardiol* 2020; 5(11): 1265–1273.
- Huang L, Zhao P, Tang D, et al. Cardiac involvement in patients recovered from covid-2019 identified using magnetic resonance imaging. *J Am Coll Cardiol Img* 2020; 13: 2330–2339.
- Hu H, Ma F, Wei X, Fang Y. Coronavirus fulminant myocarditis treated with glucocorticoid and human immunoglobulin. *Eur Heart J* 2021; 42(2): 206.
- Inciardi RM, Lupi L, Zaccone G, et al. Cardiac involvement in a patient with coronavirus disease 2019 (covid-19). *JAMA Cardiol* 2020; 5(7): 819–824.
- Tavazzi G, Pellegrini C, Maurelli M, et al. Myocardial localization of coronavirus in Covid-19 cardiogenic shock. *Eur J Heart Fail* 2020; 22(5): 911–915.
- Wang T, Chen R, Liu C, et al. Attention should be paid to venous thromboembolism prophylaxis in the management

s projevy srdečního selhání či poruchami srdečního rytmu. Údaj o prodělaném onemocnění covid-19 a jeho průběhu se stává důležitou součástí anamnézy. V diagnostice používáme běžná laboratorní vyšetření a zobrazovací metody. Stejně tak terapie je v tento moment standardní a empirická. Dokud nebudou k dispozici výsledky dlouhodobého sledování a dalších prospektivních studií, bude v naší praxi převažovat více otázek než jasných odpovědí.

Podpořeno výzkumným projektem
PROGRES Q40/03.

- of Covid-19. *Lancet Haematol* 2020; 7(5): e362–e363.
- Klok FA, Kruip M, van der Meer NJM, et al. Incidence of thrombotic complications in critically ill ICU patients with covid-19. *Thromb Res* 2020; 194: 145–147.
- Tang N, Li D, Wang X, Sun Z. Abnormal coagulation parameters are associated with poor prognosis in patients with novel coronavirus pneumonia. *J Thromb Haemost* 2020; 18(4): 844–847.
- Wang D, Hu B, Hu C, et al. Clinical characteristics of 138 hospitalized patients with 2019 novel coronavirus-infected pneumonia in Wuhan, China. *JAMA* 2020; 323(11): 1061–1069.
- Gopinathannair R, Merchant FM, Lakkireddy DR, et al. Covid-19 and cardiac arrhythmias: a global perspective on arrhythmia characteristics and management strategies. *J Interv Card Electrophysiol* 2020; 59(2): 329–336.
- Manolis AS, Manolis AA, Manolis TA, et al. Covid-19 infection and cardiac arrhythmias. *Trends Cardiovasc Med* 2020; 30(8): 451–460.
- Dherange P, Lang J, Qian P, et al. Arrhythmias and covid-19: a review. *J Am Coll Cardiol Clin Electrophysiol* 2020; 6(9): 1193–1204.