

Dlhodobé riziko tetovácie u detí

MUDr. Michaela Petrovajová, MUDr. Alena Točíková, PhD., doc. MUDr. Tibor Danilla, CSc.

Detská dermatovenerologická klinika LF UK a DFNSP Bratislava,

Alergická kontaktná dermatitída na parafenyléndiamín je čoraz častejšia aj v detskom veku. Senzibilizácia je spôsobená kontaktom kože s čiernou henou aplikovanou ako dočasné tetovanie, najčastejšie ako suvení z prímorských dovolení. Alergická reakcia sa môže prejavovať u senzibilizovaných pacientov aj po niekoľkých rokoch po opätovnej aplikácii alergénu – napríklad po farbení vlasov tmavohnedou alebo čiernou farbou. Čierna farba na vlasy rovnako ako čierna hena obsahuje ako jednu zo svojich zložiek zlúčeninu parafenyléndiamín. Alergická reakcia, ktorá vznikne u pacientov s pozitívnou anamnézou kontaktu s parafenyléndiamínom o 24 – 48 hodín po farbení vlasov, spôsobuje v mieste aplikácie erytém, zápal, vezikuly, opuch, svrbenie, často sprevádzané edémami periokulárne a v oblasti tváre.

V kazuistikách sa opisujú výrazné prejavy alergickej kontaktnej dermatitídy s edémami tváre po farbení vlasov u troch hospitalizovaných pacientov na našej klinike. U všetkých pacientov bola aplikované tetovanie čiernou henou v minulosti. Na farbenie vlasov boli použité prípravky rôznych tmavých farieb obsahujúcich parafenyléndiamín. Kožné testy so štandardnými sadami alergénov u všetkých potvrdili výraznú alergiu na parafenyléndiamín (+++). U dvoch pacientov sa súčasne preukázala pozitívna reakcia na lokálne anestetikum benzokaín (++)

Kľúčové slová: alergická kontaktná dermatitída, parafenyléndiamín, čierna hena, tetovacia, farbenie vlasov, skrížená reakcia na benzokaín.

Long-term risk of tattoo in children

Allergic contact dermatitis to paraphenylenediamine has been increasing also in children in recent years. Sensitization is caused by black henna application as a temporary tattoo in past, mostly as a souvenir from summer holiday. Allergic reaction may appear in sensitized patients also few years later, after second application of the same allergen – for example after hair dyeing. Many products for hair dye and black henna contain paraphenylenediamine as one of their components. The allergic reaction develops in patient after 24 – 48 hours after application to the skin. In part of scalp where hair dye was applied appears an erythema, inflammation, vesicles, swelling, itching, periocular and face swelling.

Case report describes severe allergic contact dermatitis to paraphenylenediamine accompanied with face swelling after hair dyeing of three inpatients in our clinic. All of them had had a henna tattoo during summer holiday in past. All of them coloured their hair with different kinds of dark colour containing paraphenylenediamine. Standard skin patch tests have confirmed in all patients strong allergy to paraphenylenediamine (+++). Tests have confirmed also cross-allergy to local anaesthetic: benzocaine (++) in two of these patients.

Key words: allergic contact dermatitis, paraphenylenediamine, black henna, tattoo, hair dye, cross-allergy to benzocaine.

Dermatol. prax, 2011, 5(2): 80–84

Úvod

Alergická kontaktná dermatitída na parafenyléndiamín (*para-phenylenediamine* – PPD) je reakciou imunitného systému prostredníctvom IV. typu alergickej odpovede. Spúšťačom takejto reakcie je alergén – parafenyléndiamín po predchádzajúcom kontakte s organizmom v minulosti (4, 14).

V tomto článku sa venujeme alergickej kontaktnej dermatitíde na PPD po farbení vlasov u pacientov s pozitívnou anamnézou predchádzajúcej tetovacie čiernou henou. Senzibilizácia pacienta bola spôsobená kontaktom kože s čiernou henou aplikovanou ako dočasné tetovanie v minulosti. Dekoratívne tetovanie henou si pacienti donesú najčastejšie ako suvení z prímorských dovolení a je čoraz častejšie aj v detskom veku (1, 10). Tetováž čiernou henou je krátkodobá alternatíva semipermanentného tetovania v podobe maľovania na telo a aplikovaná farba má trvácnosť 7 – 20 dní. Tieto možnosti sú stále dostupnejšie a zaujímavejšie pre adolescentov. V oblastiach prirodzeného výskytu heny (Egypt, India, Irán, Pakistan) je po stáročia tetováž henou

tradíciou pri oslavách, obradoch, náboženských rituáloch a v poslednom čase aj žiadanou módnou atrakciou turistov na dovolenkách (10). Na komerčné účely a na dosiahnutie väčšej podobnosti s permanentným tetovaním je do prírodnej heny pridávané syntetické čierne farbivo PPD (1, 7, 14).

Alergická reakcia sa môže vyvinúť u senzibilizovaných pacientov aj po niekoľkých rokoch po

opätovnej aplikácii alergénu – v tomto prípade po farbení vlasov tmavohnedou alebo čiernou farbou. Čierna farba rovnako ako čierna hena obsahuje ako jednu zo svojich zložiek zlúčeninu PPD (2, 14).

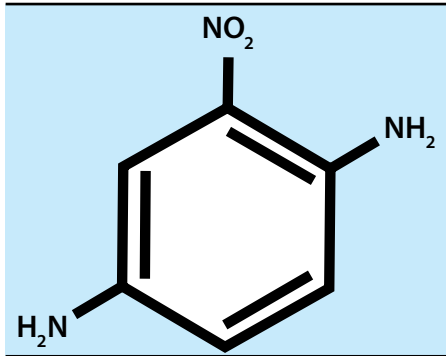
Hena

Hena, lat. *Lawsonia inermis* (obrázok 1), je krík rastúci v subtrópech Severnej Afriky, na strednom

Obrázok 1. Hena, tetovanie čiernou henou z dovolenky v Egypte "henna body art".



Obrázok 2. Chemická štruktúra paraferyléndiamínu.



východe a v južnej Ázii. Dosahuje veľkosť 2 až 3 metre, z jeho kvetov sa vyrábajú vône a parfémy, listy sa spracovávajú na prírodné farbivo, pre ktorého účinky je pestovaná už viac ako 5000 rokov (15). Do Európy sa dostala v roku 1890. Listy heny obsahujú červené farbivo *lawsone*, ktoré má schopnosť reagovať s proteínmi kože, pričom sfarbuje keratín kože na oranžovo až červeno-hnedo. Používa sa na farbenie vlasov a pokožky (známe ako „*henna body art*“). Prášok zo sušených listov heny je zelený a spracováva sa na pastu v kombinácii s ďalšími látkami. V kombinácii so syntetickými farbami sa hena používa v rôznych odtieňoch – ako čierna hena obsahuje PPD, rôzne odtiene oranžovej, červenej a hnedej heny obsahujú napríklad karmín, kyselinu pikrovú, dusičnan strieborný, atď. (7, 14). Hena sa na kožu aplikuje štetcom alebo cez šablónu so vzorom obrázka, prechádza do epidermis a pretrváva tam 2 až 3 týždne (obrázok 1). Hoci alergénny potenciál prírodnej heny bez prídavkov je nízky, **čierna hena s obsahom PPD je silným alergénom**. V literatúre sa uvádza množstvo prípadov kontaktnej alergickej dermatitídy vyvolanej aplikáciou čiernej heny s obsahom paraferyléndiamínu (3, 4, 5, 6, 9, 10, 14).

Paraferyléndiamín

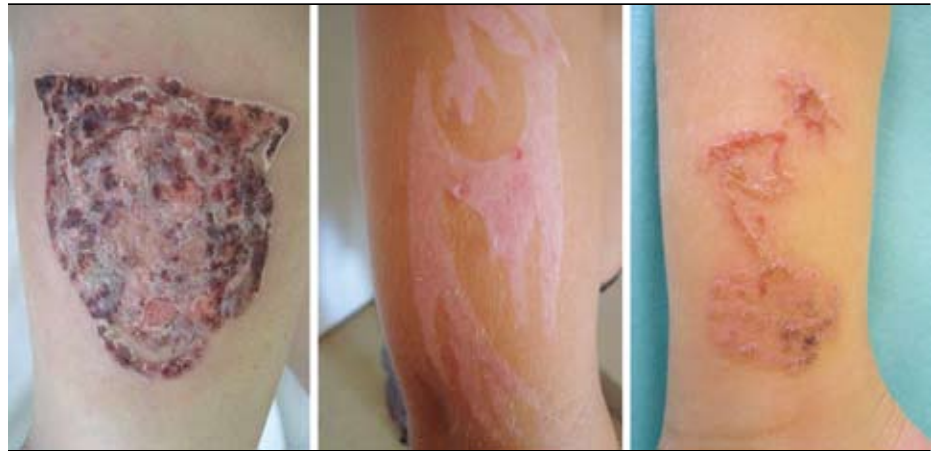Paraferyléndiamín (obrázok 2) je chemická zlúčenina čiernej farby s aromatickým jadrom známa tiež pod názvami *p-toluenediamine*, *1,4-dimethyl-p-phenylenediamine*, *isopropylphenyl*, *p-diaminobenzene*. Používa sa v mnohých odvetviach priemyslu a taktiež v dekoratívnej kozmetike ako prídavok pre svoju čiernu farbu. V krajinách Európskej únie je paraferyléndiamín v zmysle smernice Rady č. 76/768/EHS o kozmetických výrobkoch povolený len do kozmetických výrobkov na farbenie vlasov, a to v maximálnej koncentrácii 6 %, a do výrobkov na dekoráciu kože nie je povolený (16).

Paraferyléndiamín je silný alergén, po opakovanom kontakte s ním stúpa sila alergickej reakcie a môže vyvolávať skříženú reakciu s inými

Tabuľka 1. Výskyt PPD a skupinové skřížené reakcie.

Paraferyléndiamín (PPD) – výskyt a skupinové skřížené alergické reakcie		
PPD môžu obsahovať	farby na vlasy, riasy	
	permanentný a semipermanentný make-up	
	farby na kožušiny, textil, vlnu	
	tlačiarenské farbivá	
	fotografické vývojky	
Skupinová skřížená alergická na	latexové gumové výrobky	
	anilínové farbivá	
	konzervanty	parabény (prípravky na opaľovanie, kozmetické prípravky, rôzne externá)
	lokálne anestetiká	mezokaín, lidokaín, benzokaín, dentikaín
	lieky	prokainamid, Prokain-PNC sulfónamidy, deriváty kys. PABA, tiazidové diuretiká

Obrázok 3. Rôzne štádiá a formy dermatitídy po prvej aplikácii tetovacie čiernou henou.



alergénmi (6, 14). V tabuľke 1 je názorný prehľad výskytu PPD a potenciálnych alergénov, s ktorými môže skřížene reagovať.

Alergická kontaktná dermatitída

Podkladom alergickej kontaktnej dermatitídy je všeobecne oneskorená reakcia imunitného systému prostredníctvom IV. typu precitlivenosti. Podmienkou spustenia takejto reakcie je kontakt kože s alergénom – látkou, proti ktorej v minulosti došlo v organizme k procesu senzibilizácie.

Kontaktná dermatitída po prvej aplikácii čiernej heny môže vzniknúť už po 12 hodinách, ale častejšie vzniká u predisponovaných jedincov s oneskorením aj niekoľkých dní. V mieste aplikácie vzniká presne ohraničený erytém, svrbenie, vezikuly až mokvanie (obrázok 3), reakcia presne kopíruje tvar namaľovaného obrázku. Reakcia ustúpi o 1 – 2 týždne, po zhojení zostávajú v mieste dermatitídy jazvy a depigmentácie (obrázok 3), čím sa dočasné tetovanie henou stáva trvalejším, ako bolo plánované. Po takejto reakcii sa u pacienta vyvíja **senzibilizácia**. V poslednom čase sa v literatúre opakovanne objavujú pozitívne prípady u pacientov v detskom veku (3, 6, 14).

Alergická reakcia typu kontaktnej dermatitídy sa môže znova vyvinúť u senzibilizovaných

pacientov aj s viacročným oneskorením po opätovnej aplikácii alergénu: napríklad po farbení vlasov tmavohnedou alebo čiernou farbou (2, 7, 8). Čierna farba na vlasy rôznych komerčných firiem rovnako ako čierna hena obsahuje ako jednu zo svojich zložiek paraferyléndiamín. Alergická reakcia sa vyvinie o 12 – 48 hodín po aplikácii farby s obsahom PPD. V mieste aplikácie farby sa vyvinie erytém, zápal, vezikuly, opuch, svrbenie. Môžu sa pridružiť edémy periokulárne a v oblasti tváre, taktiež môže vzniknúť systémová reakcia organizmu so sťaženým dýchaním a opuchom slizníc. Ide o IV. typ oneskorenej alergickej reakcie (4). Pri opakovanom kontakte s alergénom stúpa sila alergickej reakcie. Pri každej takejto alergickej reakcii je u pacienta dôležitá anamnéza a po odznení akútnych alergických prejavov s odstupom času realizácia epikutánných testov pre overenie precitlivenosti (3, 4, 14).

Štandardné **epikutánne testy** slúžia na overenie a skrínig potenciálnych alergénov, v jednotlivých prípadoch sa k nim pridáva podzriavajú aplikovaná látka pre overenie možnej etiologickej súvislosti. Paraferyléndiamín je silný alergén, ktorý môže vyvolať aj skříženú skupinovú reakciu s inými látkami, ako už bolo spomínané v tabuľke 1.

Obrázok 4. Pacientka D.S., klinická manifestácia alergickej kontaktnej dermatitídy, tmavohnedý odtieň aplikovanej farby na vlasy s obsahom PPD.



Kazuistiky

Pacientka D. S. (obrázok 4)

Sedemnásťročná pacientka bola prijatá na našu kliniku s výrazným klinickým obrazom kontaktnej alergickej reakcie po aplikácii farby na vlasy. V rodinnej anamnéze: rodičia a dvaja súrodenci majú polinózu. V osobnej anamnéze: senná nádcha, alergia na mlieko, orechy, dlhodo- bo preto užíva Aerius gtt. Pred 6 rokmi na dovo- lenke v Taliansku **tetovanie čiernou hennou na ramene** a následne rozvoj kontaktnej dermatití- dy s trvaním 1 mesiac. Bez iných ťažkostí.

Pacientke 4 dni pred prijatím na našu kliniku prvýkrát v kaderníctve aplikovali **farbu na vlasy** BES *hi-fi hair color*, odtieň: *Golden Brown*. Pred aplikáciou nebola vykonaná odporučená skúška na precitlivosť. Farba obsahovala ako jednu zo svojich zložiek PPD. Dva dni po aplikácii uvede- nej farby začalo svrbenie kapilícia, o deň neskôr pribudol erytém kože kapilícia a opuch okolo obidvoch očí, v kapilíciu sa na erytematóznom podklade objavili drobné vezikuly a svrbenie sa zvýraznilo. Pri prijatí boli objektívne prítomné edémy periokulárne, v kapilíciu bola koža ery- tematózna, zápalovo infiltrovaná, s maximom na rozhraní čela a kapilícia a v retroaurikulárnej. Zápalovo infiltrované ložiská mali na povrchu ojedinelé drobné vezikuly, bez mokvania. V la- boratórnom náleze bol prítomný zvýšený počet leukocytov a imunoglobulín E, v diferenciálnom krvnom obraze zvýšené neutrofilý a eosinofily a znížené lymfocyty. V terapii boli podávané: Dithiaden tbl., Medrol tbl. krátkodobu (5 dní), lokálna symptomatická terapia. Priebeh hospi- talizácie bol afebrilný, bez komplikácií, edémy

ustúpili a patologický kožný nález sa postupne upravil.

Po kompletom odznení prejavov sme s od- stupom času vykonali epikutánne testy *Trolab Hermal (Germany)* európskej základnej sady s vý- sledkom pozitivity na PPD: +++ (obrázok 7). Pacientka bola poučená o prísnom vylúčení kon- taktu s látkami obsahujúcimi tento alergén.

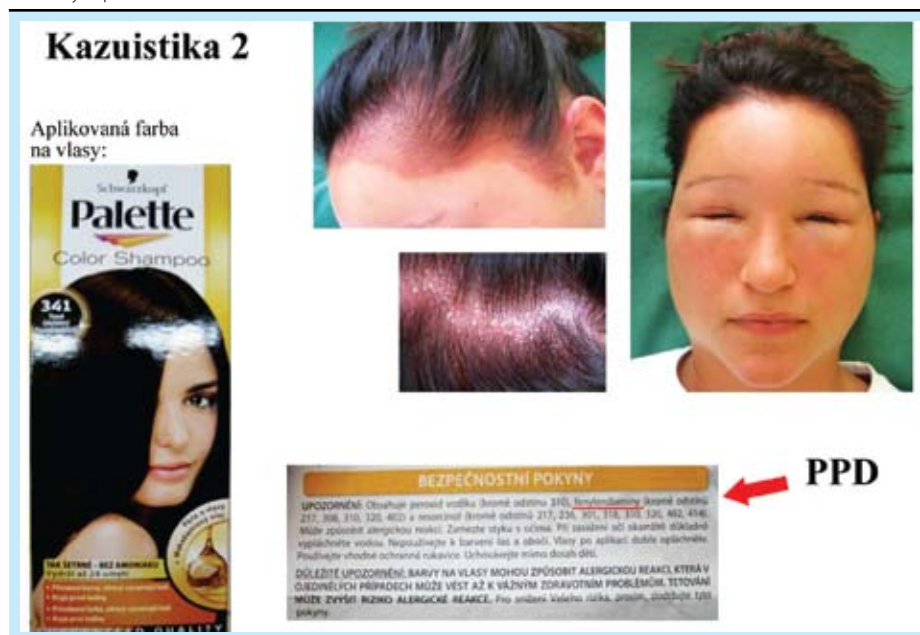Pacientka C. N. (obrázok 5)

Šesnásťročná pacientka bola prijatá na našu kliniku s výrazným klinickým obrazom kontak- nej alergickej reakcie po farbení vlasov. V rodin- nej anamnéze: matka má kontaktnú dermatití-

du po kovovej bižutérii, otec sezónnu rinitídu. Z osobnej anamnézy: pacientka bola v roku 2005 prvýkrát hospitalizovaná na pediatrickom odde- lení pre **alergickú reakciu po tetováži henu**, druhýkrát hospitalizovaná v máji 2010 na pediatri- ckom oddelení pre **Quinckeho edém tváre po farbení obočia** dočasnou čiernou farbou.

Pacientke bol dva dni pred prijatím na našu kliniku v kaderníctve aplikovaný **farbiaci šam- pón na vlasy** *Schwarzkopf Palette*, čokoládový odtieň: č. 341. V rovnaký večer začalo svrbenie kapilícia, deň neskôr pribudlo začervenanie v ce- lom rozsahu kapilícia aj s drobnými vezikulami a výrazným svrbením. Na ďalší deň ráno opuch okolo obidvoch očí, ktorý progredoval a zvýraz- nil sa zápal v kapilíciu. Pred dvomi mesiacmi si pacientka aplikovala podobný farebný šampón *Schwarzkopf* červený odtieň, po ktorom mala jeden deň svrbenie v kapilíciu, bez iných ťaž- kostí. Pri prijatí boli objektívne prítomné výrazné opuchy na čele, periokulárne a v oblasti tváre po líčne kosti. Koža v celom rozsahu kapilícia bola erytematózna, zápalovo infiltrovaná, s ma- ximom na rozhraní čela a kapilícia, prítomné boli početné drobné vezikuly až pustuly. V la- boratórnom náleze boli prítomné zvýšené zá- palové parametre (FW, CRP), zvýšená hodnota C4 zložky komplementu, vyšší počet leukocytov a v diferenciálnom krvnom obraze zvýšené ne- utrofilý a lymfocyty. V terapii boli podávané: Dithiaden tbl., Medrol tbl. krátkodobu (7 dní), lokálna symptomatická terapia. Priebeh hos- pitalizácie bol afebrilný, bez komplikácií, kožný nález sa postupne zmiernil a edémy v priebehu niekoľkých dní ustúpili.

Obrázok 5. Pacientka C.N., klinická manifestácia alergickej kontaktnej dermatitídy, aplikovaná farba na vlasy s poučením o obsahu PPD.



Po kompletom odznení prejavov sme s odstupom času vykonali epikutánne testy Trolab Hermal (Germany) európskej základnej sady s výsledkom pozitívnosti na PPD: +++ a bola potvrdená skrížená reakcia s lokálnym anestetikom benzokaínom: ++ (obrázok 7). Pacientka bola poučená o prísnom vylúčení kontaktu s látkami obsahujúcimi tieto alergény s dôrazom na vylúčenie kontaktu s lokálnymi anestetikami.

Pacient M. T. (obrázok 6)

Trinášročný pacient bol prijatý na kliniku s výrazným klinickým obrazom alergickej kontaktnej dermatitídy po farbení vlasov čiernou farbou. V rodinnej anamnéze: u brata atopická dermatitída, v osobnej anamnéze bez pozoruhodností. Pred rokom si na dovolenke v Egypte nechal na rameno **vytetovať draka čiernou henou**. O dva dni ložisko začervenal, postupne sa v mieste tetováže vytvoril zápal, svrbenie, vezikuly až chrasty.

Pacient si doma **nafarbil vlasy farbou Palette color tmavohnedým odtieňom**. Na ďalší deň začalo svrbenie kapilícia, neskôr začal pociťovať opuch v oblasti čela, okolo uší a v kapilícii, kde bola koža výrazne začervenaná. Pacient mal mierne zvýšenú teplotu do 37,7 °C. Pri prijatí bol kožný nález výrazne erytematózny, zápalovo infiltrovaný, postihujúci kapilícium s presahujúcim lemom 2 cm, prítomné boli opuchy mäkkých tkanív v laterálnych častiach tváre, na čele, koreni nosa a okolo uší. V terapii boli podávané: Dithiaden tbl., Medrol tbl. krátkodobo, lokálna symptomatická terapia. Priebeh hospitalizácie bol afebrilný, bez komplikácií, kožný nález sa zmiernil, edémy kompletne ustúpili a pri prepustení z hospitalizácie pretrvávalo ošupovanie kapilícia.

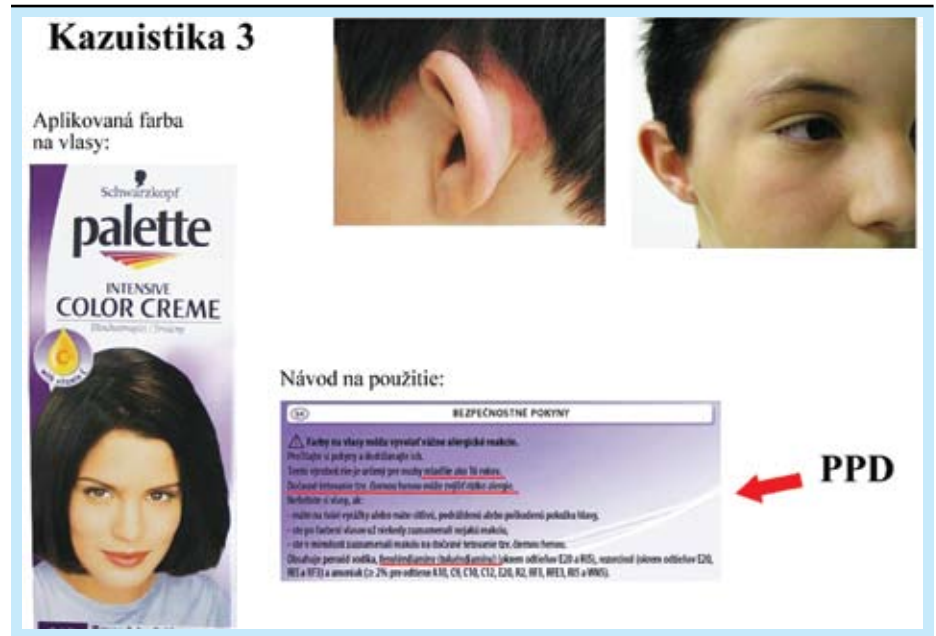Po kompletom odznení prejavov sme vykonali epikutánne testy Trolab Hermal (Germany) európskej základnej sady s výsledkom pozitívnosti na PPD: +++ a zároveň bola potvrdená skrížená reakcia s lokálnym anestetikom benzokaínom: ++ (obrázok 7). Pacient bol poučený o prísnom vylúčení kontaktu s látkami obsahujúcimi tieto alergény s dôrazom na vylúčenie kontaktu s lokálnymi anestetikami.

Zhrnutie

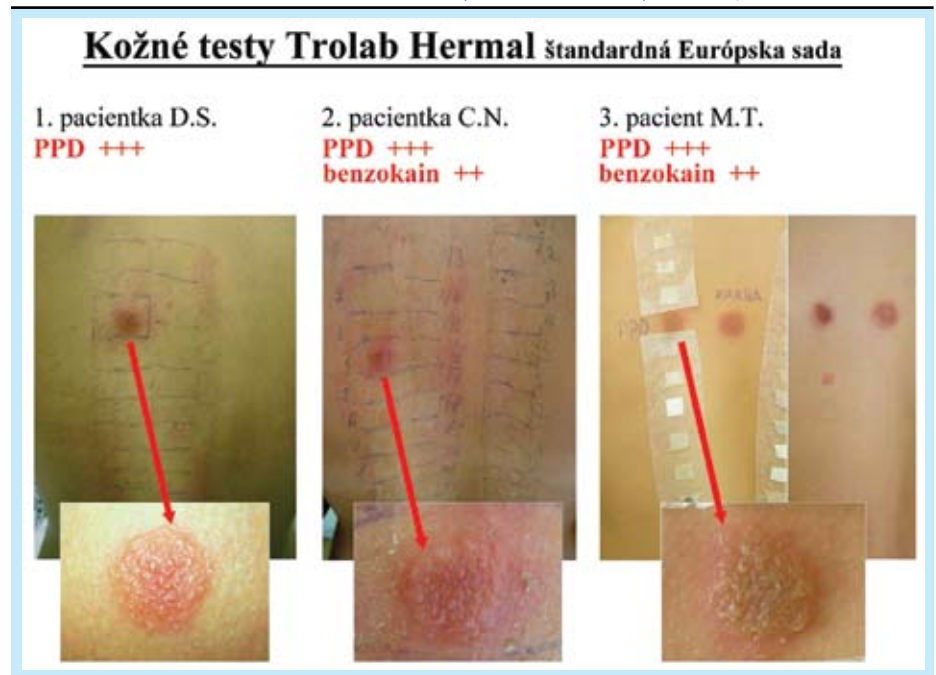
Kazuistiky možno zhrnúť nasledovne:

- všetci traja pacienti mali alergickú kontaktnú dermatitídu po farbení vlasov tmavou farbou;
- všetky farby na vlasy (rôznych značiek) obsahovali PPD;
- u všetkých pacientov bola pozitívna anamnéza tetovania čiernou henou v minulosti s následnou lokálnou reakciou;

Obrázok 6. Pacient M.T., klinická manifestácia alergickej kontaktnej dermatitídy, aplikovaná farba na vlasy s obsahom PPD.



Obrázok 7. Pozitívna na PPD a benzokaín v kožných testoch u všetkých troch pacientov.



- u všetkých pacientov sa v epikutánných testoch potvrdila silná precitlivosť na PPD (+++) (obrázok 7);
- u dvoch pacientov z troch sa v testoch potvrdila skrížená reakcia s lokálnym anestetikom benzokaínom (++) (obrázok 7).

Diskusia

Pri alergickej kontaktnej dermatitíde na PPD ide o IV. typ oneskorenej alergickej reakcie organizmu sprostredkovanej reakciou senzibilizovaného imunitného systému na alergén. PPD je silný alergén, pri opakovanom kontakte stúpa sila alergickej reakcie (9). Môže vyvolať

skríženú reakciu s ďalšími inými alergénmi (tabuľka 1).

Uvedené kazuistiky a taktiež odborná literatúra deklarujú častý výskyt alergickej kontaktnej reakcie na PPD už v skorom detskom veku a relatívne častý výskyt skríženej reakcie na lokálne anestetikum benzokaín (1, 6, 12). Táto skutočnosť má mimoriadny význam vzhľadom na časté používanie týchto preparátov v ambulancijnej chirurgii pri akýchkoľvek zákrokoch. Nepoznanie rizika vzniku precitlivenosti spôsobuje podcenenie možnej reakcie. Všetci naši pacienti mali v minulosti aplikované tetovanie čiernou henou s následnou lokálnou reakciou,

ktorej neprikladali dôležitosť. Pred farbením vlasov žiaden z pacientov nedodržal pokyny pred prvou aplikáciou farby na vlasy – nebola vykonaná skúška precitlivosti uvedená v príbalovom letáku každého takého prípravku.

V odbornej literatúre sa uvádzajú mnohé podobné prípady výrazných alergických reakcií na PPD, s tendenciou nárastu v detskom veku (1, 6, 12, 14). Často sú asociované práve so širokým použitím čiernej heny, ktorá je príčinou senzibilizácie práve pre svoju schopnosť viazať sa na keratín kože a pretrvávajúť v nej až tri týždne.

V prehľadnom článku zo Spojených Arabských Emirátoch (13), kde je hena súčasťou národnej kultúry, autori deklarovali v rôznych kozmetických salónoch obsah PPD v prípravkoch čiernej heny až do výšky 29%. V tradičnej prírodnej červenohnedej hene bol obsah PPD nameraný do koncentrácie maximálne 0,5%. Týmto sa líši nielen vzhľad heny, ale aj jej alergénny potenciál. Čierna hena obsahuje rôzne množstvo para-fenyléndiamínu, čím narastá riziko alergických reakcií po tetováci (13). Výsledky výskumu a početné kazuistiky precitlivosti na PPD poukazujú na potrebu edukácie širokej verejnosti.

V literatúre sa opisujú kazuistiky pacientov s rôznymi následkami po alergickej kontaktnej dermatitíde po tetováci henou, a to v zmysle bublôznych reakcií, depigmentácií, keloidných jaziev a reakcie typu *erythema multiforme* (9, 11).

Viacere odborné práce o alergickej kontaktnej dermatitíde po farbení vlasov uvádzajú spojitosť takejto reakcie s tetovaním kože čiernou henou v minulosti. Boli opísané aj mohutné reakcie s opuchmi v oblasti kapilícia a tváre. Reakcia precitlivosti v epikutánných testoch viedla k potvrdeniu alergie na PPD (7, 8, 12).

Opisujú sa aj možné reakcie na inú zložku komerčne používanej heny, nielen na PPD (6,13). Červenohnedé farbivo *lawsone* nachádzajúce sa v prírodnej hene, spôsobuje precitlivosť len v nízkom percente testovaných. Pri štatistickom vyhodnotení bola precitlivosť na *lawsone* zanedbateľná oproti precitlivosti na PPD. Takisto výskyt skríženej alergie s lokálnymi anestetikami bola významná (6). Rozdiel medzi prírodnou a čiernou henou spočíva práve v obsahu čierneho alergénu PPD.

V neposlednom rade je nutné spomenúť, že aj napriek normám Európskej únie (16) sa para-fenyléndiamín ako výborné čierne farbivo pridáva v malých množstvách do mnohých prípravkov na farbenie vlasov, kože a textílií. Často opakované vystavenie sa malému množstvu alergénu potencuje túto reakciu.

Záver

Aktuálne kazuistiky alergickej kontaktnej dermatitídy po tetováci čiernou henou poukazujú na riziko vzniku a pretrvávajúť precitlivosti na para-fenyléndiamín už od detského veku. Predstavujú dlhoročné nebezpečenstvo vzniku alergickej kontaktnej dermatitídy, napríklad pri farbení vlasov prípravkami obsahujúcimi PPD.

Tieto kazuistiky taktiež poukazujú na nutnosť dôkladnej anamnézy pacienta (tetovanie henou v minulosti), presnú identifikáciu alergénu (zloženie aplikovanej farby na vlasy) a následné zrealizovanie epikutánných testov, na základe ktorých je nutné pacienta poučiť a prísne vylúčiť kontakt s potenciálnymi alergénmi, najmä v praxi často používanými lokálnymi anestetikami.

Literatúra

1. Davies E. Para-phenylenediamine allergy from a henna tattoo. Arch Dis Child, Images in paediatrics 2007; 92: 243.
2. Hansen D. Contact dermatitis from a presumed allergy to paraphenylenediamine. J Cosmet Dermatol. 2009; 8(4): 308–311.
3. Schmielbergerová R. Kontaktný ekzém po tetováci henou. Česko-slovenská dermatovenerologie 2008; 1: 25–29.
4. Sonnen G. Type IV hypersensitivity reaction to a temporary tattoo. Proc (Bayl Univ Med Cent) 2007; 20(1): 36–38.
5. Kazandjeva J. Temporary henna tattoos – new aspects of allergy to paraphenylenediamine. Journal of IMAB 2007; 1: 73–74.
6. Jung P. Schwarze Henna- Tattoos, Pädiatrie und pädologie 2008; 3: 10–15.
7. Redlick F, DeKoven J. Allergic contact dermatitis to paraphenylenediamine in hair dye after sensitization from black henna tattoos: a report of 6 cases. CMAJ 2007; 176(4): 445–446.
8. Matulich J, Sullivan J. A temporary henna tattoo causing hair and clothing dye allergy. Contact Dermatitis 2005; 53: 33–36.
9. Kazandjeva J, Balabanova M, Kircheva K, Tsankov N. Contact dermatitis due to temporary henna tattoos. Skinmed 2010; 8(3): 191–192.
10. Arranz J, Llabrés C, Bennássar MA. Contact dermatitis after temporary tattoo at Sharm El Sheik. J Travel Med 2011; 18(1): 67–68.
11. Wiedemeyer K, Enk A, Jappe U. Erythema multiforme following allergic contact dermatitis: Case report and literature review. Acta Dermato-venereologica 2007; 87: 559–561.
12. Hink E, De Winter J.P. Hair-dye allergy: a coloured case. Eur J Pediatr 2006; 165: 195–196.
13. Al-Suwaidi A, Ahmed H. Determination of para-Phenylenediamine (PPD) in Henna in the United Arab Emirates. Int J Environ Res Public Health 2010; 7: 1681–1693.
14. Onder M. Temporary holiday "tattoos" may cause lifelong allergic contact dermatitis when henna is mixed with PPD. J Cosmetic Dermat 2004; 2(3–4): 126–130.
15. <http://www.hennapage.com/>
16. http://www.uvzsr.sk/docs/bkv/pravne_predpisy/pravne_predpisy_EU.pdf/

MUDr. Michaela Petrovajová
Detská dermatovenerologická klinika
LF UK a DFNSP Bratislava
Limbová 1, 833 40 Bratislava
petrovajova.michaela@gmail.com

Plantážne kávy z celého sveta

Office

- skvelá káva
- bezplatné nájmy
- rýchle dodávky
- profylaktický servis

Home

- kvalitné kávovary
- čerstvo pražená káva
- najširší výber káv
- kávové špeciality

Internet

- čerstvá káva
- On - line shop
- 24 hodín denne
- bez poštovného
- množstvo informácií
- fórum o káve
- facebook

www.kafe.sk

BARZZUZ
Č e r s t v á k á v a