

FUNKČNÍ MAGNETICKÁ REZONANCE – ÚVOD DO PROBLEMATIKY

MUDr. Pavel Chlebus^{1,2}, Ing. Michal Mikl^{1,3}, doc. MUDr. Milan Brázdil, Ph.D.¹,
doc. MUDr. Petr Krupa, CSc.²

¹I. neurologická klinika LF MU, FN u sv. Anny, Brno

²Klinika zobrazovacích metod LF MU, FN U sv. Anny, Brno

³Ústav biomedicínského inženýrství, FEKT VUT v Brně

Funkční magnetická rezonance (fMRI) je moderní zobrazovací metoda sloužící k funkčnímu zobrazování mozku, resp. mapování cerebrální odezvy na vnější či vnitřní podnět. Uplatňuje se především v neurovědním výzkumu, ale začíná pronikat i do klinických aplikací, i když zatím jen v omezené míře. Cílem předkládaného článku je poskytnout stručný souhrn poměrně náročné fMRI metodiky. Závěrem pak uvádíme některé příklady a možnosti klinického využití fMRI.

Klíčová slova: fMRI, BOLD, metodika, funkční mapování, klinická aplikace.

Klíčové slova MeSH: MRI; mapovanie mozgu; výskum; lekárstvo klinické

Neurol. prax, 2005, roč. 6 (3):

Úvod

Funkční magnetická rezonance (fMRI) je moderní zobrazovací metoda sloužící k funkčnímu zobrazování mozku, resp. mapování cerebrální odezvy na vnější či vnitřní podnět. Rozvíjí se zejména v posledním desetiletí a značně obohatila poznání zejména v oblasti kognitivních neurověd a neurofyziologie.

Funkční MRI mapuje neuronální aktivitu pouze nepřímo, v návaznosti na lokální změnu oxygenace a perfuze mozkové kůry. Z toho také vychází její přednosti a limity ve srovnání s dalšími metodami funkčního mapování mozku. Meze jednotlivých metod jsou dány tzv. časovou a prostorovou rozlišovací schopností. Funkční MRI má relativně vysokou prostorovou rozlišovací schopnost (řád jednotek milimetrů), časová rozlišovací schopnost je však ve srovnání s EEG (elektroencefalografie) či MEG (magnetoencefalografie) omezená (obrázek 1).

Funkční MRI nalézá uplatnění především v neurofyziologickém výzkumu. Využití v klinické praxi je dosud limitované, situace se však začíná měnit. Na řadě pracovišť se již fMRI využívá např. jako doplňující vyšetření před neurochirurgickou intervencí v oblastech kritických pro řečové či motorické funkce. Cílem předkládaného článku je poskytnout stručný souhrn poměrně náročné fMRI metodiky. Závěrem pak uvádíme některé příklady a možnosti klinického využití fMRI.

Princip BOLD fMRI

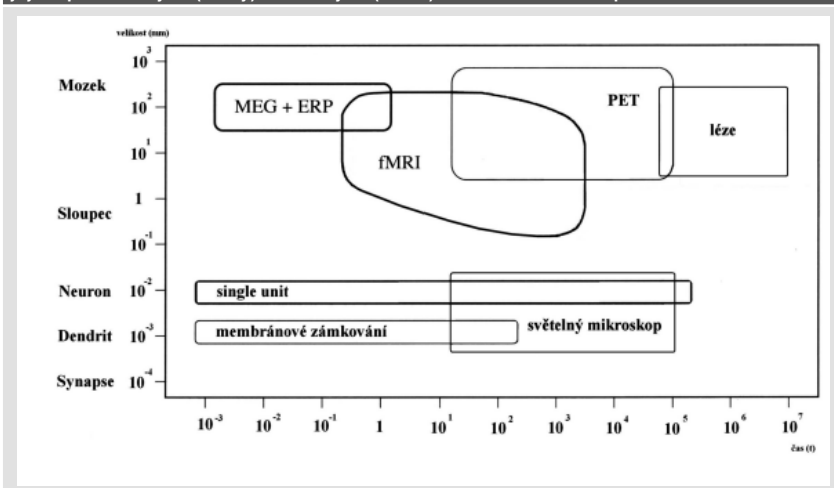
Důležitý rys metabolismu mozkové tkáně z hlediska funkčních zobrazovacích metod představuje těsné spřažení mezi lokální neuronální aktivitou a průtokem krve danou oblastí. K funkčnímu mapování mozkové kůry pomocí MR je možno užít dvou principů. Jedná se buď o změnu perfuze a objemu krve v místě neu-

ronální aktivity (perfuzní fMRI) a nebo navíc o změnu poměru okysličené a neokysličené formy hemoglobinu v dané oblasti (BOLD fMRI). O druhém z principů, který se stal prakticky synonymem fMRI, nyní podrobněji pojednáme.

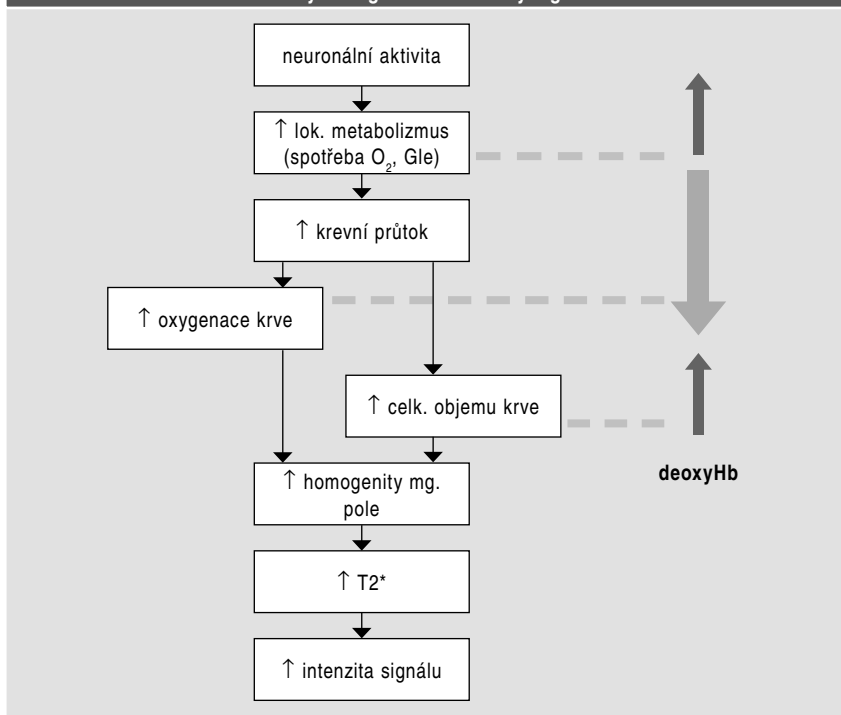
Zvýšená aktivita neuronů (především synaptická činnost) znamená vyšší spotřebu energie. Tato je v mozku získávána prakticky výhradně z glukózy cestou oxydativní fosforylace (metabolický pochod, při kterém dochází ke spotřebě kyslíku). Při zvýšené aktivitě neuronů tedy dochází jednak ke zvýšení lokální extrakce kyslíku, jednak, po určité časové prodlevě (2–3 sekundy), ke zvýšené dodávce kyslíku nárůstem perfuze dané oblasti (6). Jak je možno tento jev zachytit pomocí magnetické rezonance? Hlavním přenašečem kyslíku v krvi je hemoglobin. Při změnách množství kyslíku v cévním řečišti tedy přirozeně dochází ke kolísání poměru mezi oxygenovanou (oxyhemoglobin) a deoxygenovanou (deoxyhemoglobin) formou hemo-

globinu. Deoxyhemoglobin má paramagnetické vlastnosti (na rozdíl od oxyhemoglobinu či většiny tkání lidského těla) a tato vlastnost ho staví do role přirozené MR kontrastní látky. V místech, kde se paramagnetické látky (deoxyhemoglobin) nacházejí, se magnetické pole (po aplikaci vnějšího magnetického pole) stává nepatrně silnější než v okolí. Tento jev vede k tvorbě mikroskopických gradientů v magnetickém poli, a tím k jeho zvýšené nehomogenitě, což má za následek zkrácení T2* relaxačního času. (obrázek 2) (T2* relaxace je transversální relaxace (T2) beroucí navíc v potaz lokální nehomogenity magnetického pole). Celkové množství deoxyhemoglobinu v daném tkáňovém okrsku (respektive voxelu, což je nejmenší námi měřený objem tkáně) má tedy přímý vliv na příslušnou hodnotu T2*. Tato závislost se nazývá BOLD (blood oxygenation level dependency) efekt a je pro fMRI nesmírně důležitá (13). Časovému průběhu změny měřeného MR signálu v místě, kde dochází k neuronální aktivaci říkáme hemo-

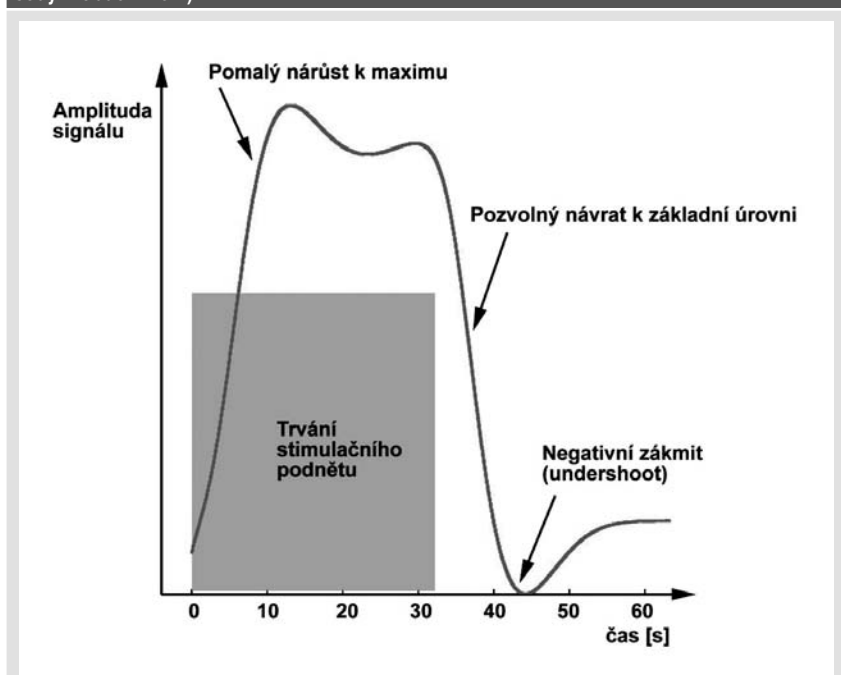
Obrázek 1. Typy metod, které jsou využívány v současném neurovědním výzkumu. Srovnání jejich prostorových (osa y) a časových (osa x) rozlišovacích schopností



Obrázek 2. Vliv zvýšené neuronální aktivity na lokální metabolismus a perfuzi. Důsledek změn na celkové množství deoxyhemoglobinu a měřený signál v dané oblasti



Obrázek 3. Časový průběh BOLD odezvy (HRF křivka) na déle trvající podnět (vyznačeno šedým obdélníkem)



dynamická odezva (hemodynamic response function = HRF). Můžeme ji rozdělit do několika fází (7) (obrázek 3):

1. iničiální pokles BOLD signálu (the initial dip); při neuronální aktivitě dojde ke zvýšené utilizaci kyslíku, ještě se však neuplatní zvýšený přítok okysličené krve do dané oblasti. Iničiální pokles úzce souvisí s neuronální aktivitou a je podstatně méně ovlivněn rušivými informacemi z drénujících žil, než je tomu u „klasického“ měřeného pozitivního BOLD signálu; bohužel

2. 1,5T magnetická rezonance není schopna s dostatečnou přesností tyto velmi diskrétní změny MR signálu (cca 0,5%) zachytit
3. nárůst BOLD signálu (2–5%) v důsledku přívodu okysličené krve (zvýšení krevního průtoku o cca 50–70%, vliv má rovněž celkový nárůst objemu krve), který v součtu efektů jednoznačně převáží zvýšenou utilizaci kyslíku (nárůst cca o 5–20%); jde o vlastní měřenou BOLD odpověď. Maximální změny signálu je dosaženo asi 6–9 sekund po začátku stimulace; po této době

se již intenzita signálu nemění (stav nasycení při dlouhotrvající stimulaci – tzv. fáze plateau)

3. pokles BOLD signálu; po skončení stimulu dojde ke snížení synaptické aktivity, což vede k ukončení luxusní perfuze dané oblasti
4. poststimulační přestřelení (undershoot) BOLD odezvy do negativních hodnot; příčina tohoto jevu není jasná; pravděpodobně se jedná o přetrvávání zvýšené extrakce kyslíku či zvýšeného objemu krve v dané oblasti při návratu krevního průtoku k normálu; k definitivnímu návratu signálu na počáteční klidovou hodnotu dochází cca po 20 sekundách od ukončení stimulace.

Hemodynamická odezva se objeví i po velmi krátkém stimulačním podnětu, trvajícím např. jen desítky či stovky milisekund. Její amplituda bývá s kratším podnětem menší, ovšem její základní časové proporce se téměř nemění.

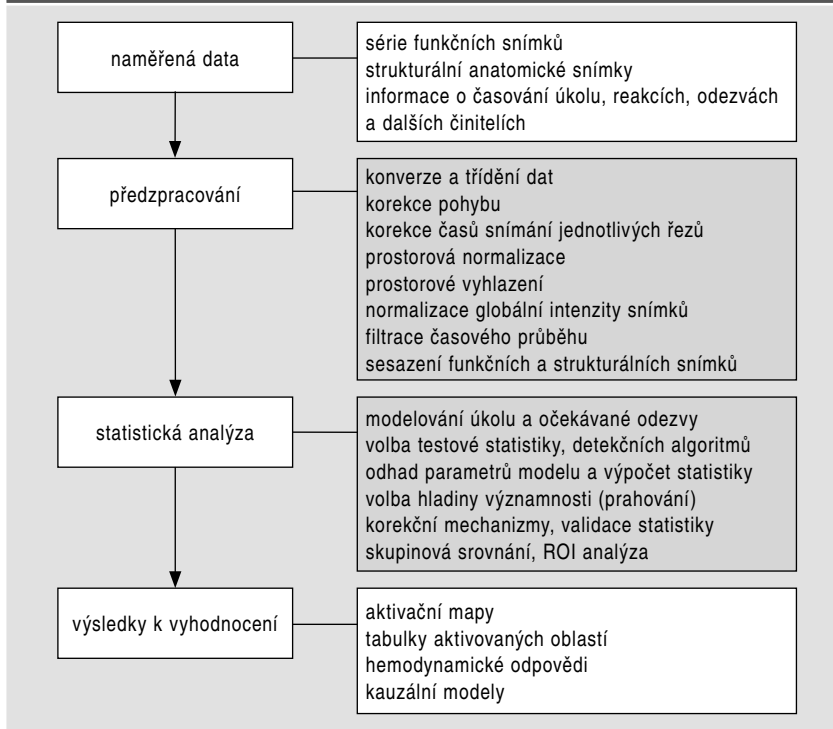
Metodika vyšetření fMRI

Funkční měření se skládá z několika kroků, z nichž každý vyžaduje poměrně rozsáhlé teoretické znalosti (obrázek 4). Při zavádění nového měřicího protokolu je proto nutná multidisciplinární spolupráce (v ideálním případě inženýr, neurofyziolog či neurolog, radiolog, psycholog, statistik a fyzik). Při rutinním vyšetření v klinické praxi již většinou postačuje spolupráce neurologa, radiologa a radiologického laboranta.

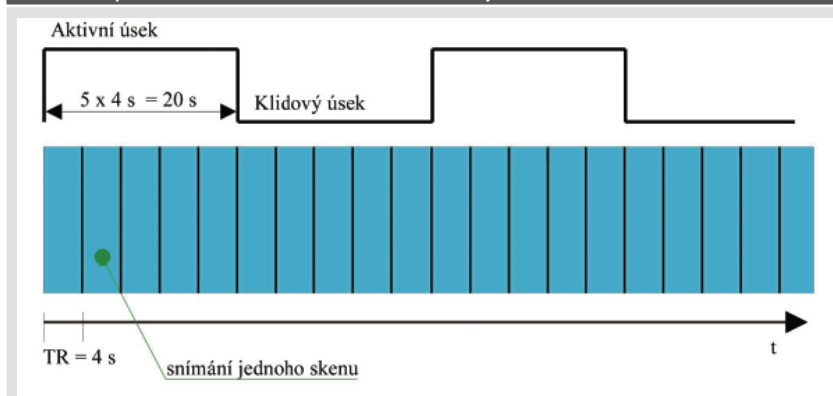
Základní omezení fMRI spočívá ve velmi malé změně intenzity signálu (T_2^*) spojené s hemodynamickou odpovědí (jak již bylo zmíněno, u 1,5 T MR se jedná o cca 2–5%). Navíc neexistuje standardizovaná klidová hodnota BOLD signálu (rozdíly jsou mezi jednotlivými osobami i jednotlivými oblastmi mozkové kůry), která by sloužila jako výchozí referenční úroveň. K tomu, abychom dokázali odlišit na experimentu závislé změny signálu od šumu tedy zdaleka nepostačuje pouhé srovnání dvou snímků (klid verus aktivita) dané oblasti mozku. Naopak. K dostatečné statistické robustnosti výsledků je nutno získat daných snímků hned několik desítek. Celý objem mozku (např. 32 řezů) tedy snímáme několikrát jak při aktivním provádění dané úlohy (např. vymýšlení slov, pohyb končetinou, reakce na určitý podnět), tak v klidu (resp. při provádění kontrolní úlohy), a výsledky následně statisticky vyhodnocujeme. Každé vyšetření je charakterizováno určitým časovým uspořádáním, kterému říkáme design experimentu (měření). Existují dva základní typy designů – blokový design a event-related design. Další typy designů pak vznikají jejich vzájemnou kombinací.

Blokový design – je jednodušší jak na vlastní měření, tak na následně statistické

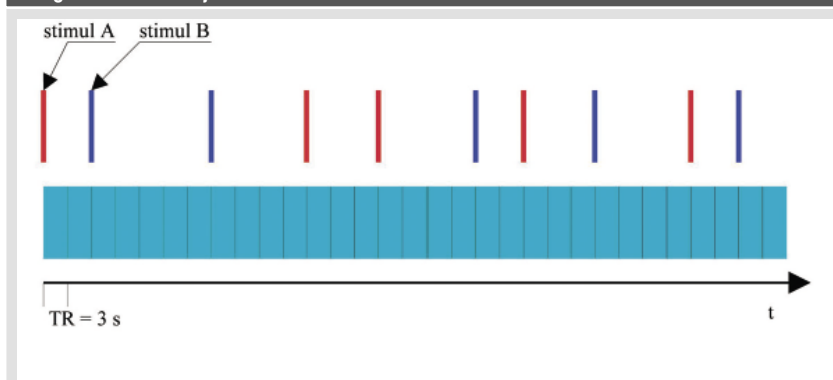
Obrázek 4. Přehled postupů při zpracování naměřených dat



Obrázek 5. Jednoduchý blokový design s pravidelným střídáním aktivních (např. pohyb rukou či vymyšlení slov) a pasivních (pacient v klidu leží) period. Během každé periody je zhotoveno po 4 skenech celého mozku. TR = délka jednoho skenu



Obrázek 6. Ukázka časové posloupnosti stimulů (A, B) u jednoduchého event-related designu. TR = délka jednoho skenu



zpracování. Při vyšetření dochází ke střídání dvou či více bloků událostí (typicky aktivita versus klid). Během každého bloku změříme vždy několik funkčních snímků celého mozku, výsledná data pak statisticky porovnáváme (obrázek 5). Řazením stimulačních podnětů

do bloků získáme vyšší hladinu BOLD signálu v porovnání s odpovědí na jediný krátký podnět. Připravujeme se však o možnost detekovat tvar hemodynamické odezvy. Blokový design je preferenčně využíván při snímání fMRI pro klinické účely. Již z principu nelze tento typ

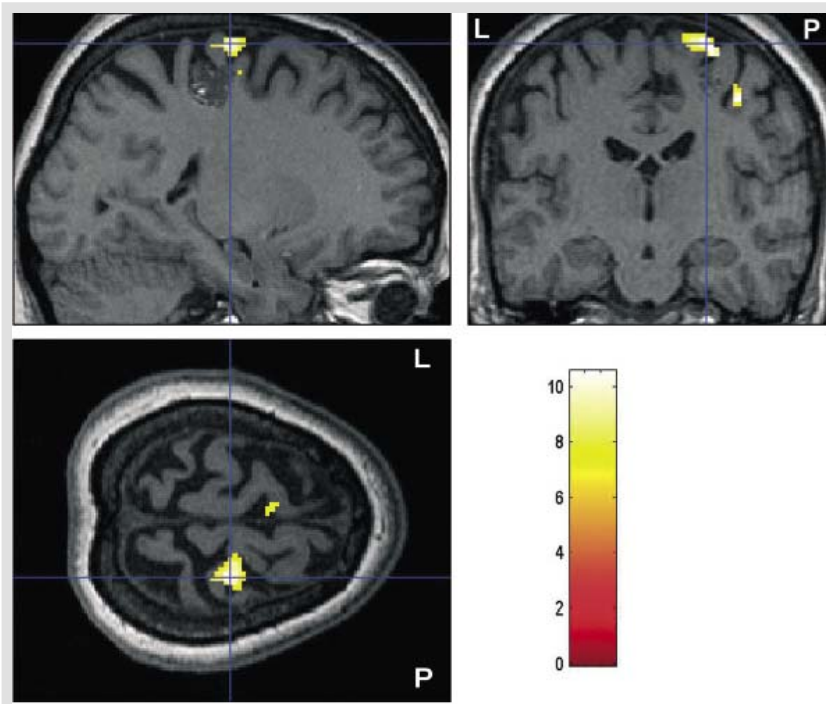
designu využít při vyšetřování pozornosti či kognitivních úlohách založených na spontánním provádění určité činnosti.

Event-related design – jedná se o design určený k detekci hemodynamické odezvy na jednotlivé události (či specifické posloupnosti událostí). V nejjednodušší koncepci trvá stimulační podnět krátce (ve srovnání s akvizčním časem celého oběmu mozku, tj. 3–5 sekundami). Stimulační podněty jsou pak od sebe vzdáleny několik akvizčních časů, což umožňuje detailní sledování průběhu BOLD signálu v čase (obrázek 6). Výsledkem tohoto typu uspořádání designu je pak dlouhý experiment s velkým množstvím nasbíraných dat, což se projeví větší výpočetní a časovou náročností zpracování. Pro zvýšení statistické výtěžnosti se může použít optimalizace posloupnosti stimulačních podnětů, zejména pokud nejsou jednotlivé události od sebe dostatečně vzdáleny. Tento typ designu je využíván spíše v neurovědním výzkumu, v klinické praxi se s ním téměř nesetkáme.

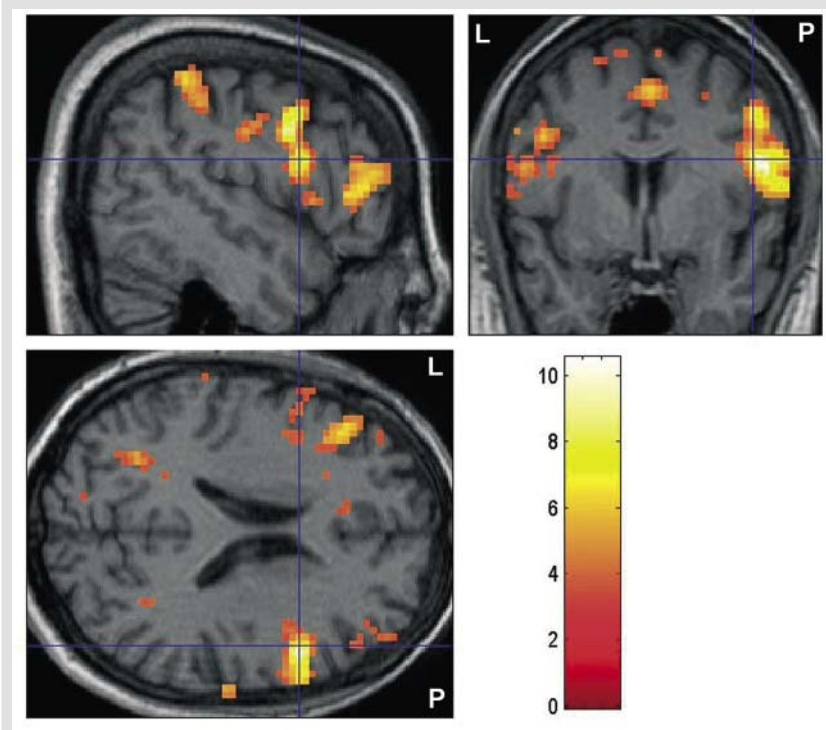
Vlastní měření

Vlastní vyšetření vypadá na první pohled obdobně jako konvenční vyšetření magnetickou rezonancí. V jedné fázi měření se sejmou anatomické snímky ve vysokém rozlišení (např. T1 vážené snímky, 512x512), které slouží jako matrice pro zobrazení výsledných aktivačních map. Následuje vlastní funkční vyšetření dle již pokud možno zaběhlého designu s akvizicí funkčních snímků (např. gradien-echo EPI – sekvence dostatečně rychlá, citlivá k nehomogenitám magnetického pole – T2* vážení). Stimulační podněty a komunikace s pacientem probíhají prostřednictvím sluchátek či vizuálně (projekce obrazu do gantry datovým projektořem či speciálním LCD zobrazovačem). Přesto má vyšetření fMRI určitá specifika, která výrazným způsobem redukuje spektrum potenciálních pacientů. Funkční MR je vyšetření, při kterém je zpravidla nutný vysoký stupeň spolupráce pacienta. Správné provedení daného úkolu je naprosto zásadním bodem v celém vyšetřovacím řetězci. U některých kognitivních úloh (např. test slovní plynulosti) navíc nelze při snímání fMRI dat výkon pacienta přímo objektivizovat a ověřit tak, zda vykonával úlohu správně. Akvizice funkčních snímků je rovněž velmi citlivá k pohybovým artefaktům (včetně minimálních pohybů hlavy při polykání či mrkání). V souhrnu, každý lékař indikující vyšetření fMRI by tedy měl zodpovědět několik základních otázek: Co od vyšetření očekávám a jaký bude mít vliv na další léčení pacienta? Jaký je pacientův mentální stav – bude schopen správně vykonat požadovanou úlohu? Jaký je pacientův klinický stav – bude schopen ležet cca 20 minut v naprostém klidu? Je pacient na medikaci? (Před vyšetřením je

Obrázek 7. Upřesnění anatomického vztahu mezi primárním motorickým kortexem a strukturální lézí (kavernom). K aktivaci motorického kortexu bylo užito úlohy SFO (sequential finger opposition), při které se pacient postupně dotýká palcem všech ostatních prstů ruky (v tomto případě levé). Hladina významnosti $p=0.001$, nekorigováno. Barevná škála odpovídá příslušným T hodnotám



Obrázek 8. Atypická organizace řečového kortexu u pacienta – praváka s levostrannou epilepsií temporálního laloku. Jako aktivačního paradigmatu bylo užito tiché formy testu slovní plynulosti. Hladina významnosti $p=0.001$, nekorigováno. Barevná škála odpovídá příslušným T hodnotám



třeba vysadit sedativně působící farmaka jako benzodiazepiny či barbituráty.)

Po ukončení měření jsou získaná data (funkční snímky, anatomické snímky, protokol o měření) převedena po síti z vlastního MR přístroje či centrálního serveru (PACS) na místo

dalšího zpracování (vysoce výkonný osobní počítač). Předzpracování, statistická analýza a vyhodnocení výsledků (obrázek 4) již většinou probíhá mimo vlastní MR pracoviště. Celková doba zpracování u jednoduchého blokového designu se v případě našich klinických měření

pohybuje kolem jedné hodiny. Moderní MR tomografy již mohou být vybaveny softwarem pro zpracování fMRI (jednoduchá blokovaná paradigmatata). Tento software však zatím ještě nebývá součástí základní výbavy přístroje.

Předzpracování naměřených dat

Předzpracování funkčních snímků spočívá v optimalizaci naměřených dat vzhledem k následné statistické analýze. Skládá se z celé řady kroků (obrázek 4), z nichž některé zde uvádíme (2, 4, 9).

Korekce pohybu – je jednou z nejdůležitějších operací s funkčními snímky. Velmi malé pohyby hlavy (řádově mm) mohou být totiž hlavním zdrojem artefaktů při statistické analýze fMRI. V principu jde o to, že první nasnímaný objem hlavy bereme jako referenční a každý další se snažíme natočit a posunout tak, aby se s referenčním co nejlépe překrýval.

Prostorová normalizace je operace, která transformuje snímky (originální proporce mozku měřené osoby) do standardního stereotaktického prostoru (např. Talairachova). Výsledná data lze pak srovnávat mezi různými osobami, orientovat se podle standardizovaných souřadnic atd. Transformace využívá posunů a rotací podobně jako korekce pohybu, navíc však přidává škálování (zvětšení/zmenšení), zkosení a popř. nelineární deformace, aby se snímky co nejlépe shodovali s transformační šablonou.

Při předzpracování lze využít také filtrace naměřených dat. Snažíme se potlačit šum a pomalé kolísání signálu (např. vlivem respirační a srdeční činnosti) a tím zvýraznit užitečný signál, tedy hemodynamickou odpověď.

Sesazení funkčních a strukturálních snímků (koregistrace) je důležité pro správné vyhodnocení aktivačních map a prezentaci výsledků. K sesazení se využívá podobných metod jako u korekce pohybu a prostorové normalizace.

Statistická analýza

Většina prakticky používaných metod pro detekci aktivity je založena na jednorozměrné statistice. Nejčastěji se využívá tzv. voxel-by-voxel přístup, kdy analyzujeme časovou sérii naměřených dat zvlášť pro každý voxel (5, 19). Nejjednodušší přístup (a také nejnáchylnější na různé artefakty) je prostý rozdíl průměrné hodnoty signálu získaného v době aktivity a průměrné hodnoty signálu získaného v době klidu (prostá subtrakce). O něco lepší výsledky jsme schopni získat použitím srovnání těchto průměrů Studentovým t-testem, kdy je rozdíl průměrů navíc „vážen“ směrodatnou odchylkou. Bereme tak v úvahu již i variabilitu dat, čímž se vyhneme některým falešně pozitivním detekcím. Ještě o něco lépe si stojí metody, které předpokládají jistý tvar měřeného signálu (modelujeme očekávanou hemodyna-

mickou odpověď na základě znalostí průběhu stimulační). Zde se nabízí použití korelační a regresní analýzy. Regresní analýzou získáváme již poměrně flexibilní nástroj, kdy se pokoušíme vysvětlit chování variability v datech pomocí jednotlivých regresorů (modelovaných průběhů signálu) a následně testujeme jejich významnost. Ke statistické detekci lze též použít i dalších metod (např. analýza rozptylu). Jistým zobecněním výše uvedených metod je použití obecného lineárního modelu (GLM = General Linear Model). V případě, kdy nemůžeme předpokládat určité chování dat (např. normální rozdělení intenzity signálu v prostoru nebo čase atd.), které je nutné pro správnost parametrických statistických metod, lze použít také metody neparametrické.

Jako výsledek voxel-by-voxel detekční metody získáváme statistickou parametrickou mapu (SPM = statistical parametric map), resp. neparametrickou u neparametrické statistiky. Získaná statistická mapa obsahuje v každém bodě hodnotu statistiky pocházející z příslušného rozdělení, např. t-hodnoty u Studentova rozdělení. Takováto mapa je však pro orientaci a hodnocení nevýhodná. Provádíme tedy její prahování, to znamená, že pro každý bod musíme rozhodnout o významnosti či nevýznamnosti statistické hodnoty (tedy o jeho aktivaci). Teprve prahovanou statistickou mapu (barevně „skvrny“) považujeme za výslednou mapu detekovaných aktivací a tuto následně použijeme k hodnocení výsledku experimentu.

Vyhodnocení výsledků

Jak již bylo zmíněno, konečným výsledkem měření, předzpracování a statistické analýzy funkčních dat je tzv. aktivační (funkční) mapa, což je soubor voxelů, aktivovaných na naší zvolené statistické hladině významnosti (obrázky 7, 8). Aktivační mapa je promítnuta na anatomické snímky o vysokém rozlišení, což nám pomáhá v lokalizaci a následném popisu výsledků fMRI. U pacientů před resekcí výkonem je vždy nutno zvážit provedení normalizace, tzn. převedení snímků do standardního stereotaktického prostoru. Na jednu stranu nám tento krok může pomoci (standardní kordináty jednotlivých anatomických struktur), na druhou stranu při něm dochází k deformaci obrazu skutečného mozku (změně tvaru a vzájemných vztahů jednotlivých struktur). Při hodnocení výsledků fMRI musíme brát v potaz celou řadu artefaktů, které vznikají především při samotném měření (susceptibilní artefakty, falešně pozitivní signál z drenujících žil), a které spolu se špatnou spoluprací pacienta znehodnotí až 1/4 všech vyšetření. Výsledky fMRI je tedy nutno interpretovat velmi obezřetně, zvláště pak používáme-li fMRI jako samostatnou metodu.

Aplikace v klinické praxi

Lokalizace funkčně významných částí kortexu

Využití fMRI v klinické praxi spočívá především v neinvazivní identifikaci funkčně významných (eloquentních) částí kortexu s cílem zabránit vzniku funkčního deficitu při resekcích neurochirurgických zákrocích, biopsiích nebo radiační terapii (8, 12). Užitím jednoduchých blokových paradigmat můžeme lokalizovat primární motorický, sensorický, vizuální či řečový kortex. Vyšetření vyšších kognitivních funkcí jakými jsou např. paměť či pozornost se v klinické praxi prakticky neprovádí a prozatím zůstává doménou neurovědního výzkumu. V současné době existuje několik indikací, ve kterých lze fMRI s úspěchem využít. Jednou z nich je například předoperační plánování resekce u expanzivních nitrolebních procesů (tumor, AV malformace).

Léčba mozkových nádorů závisí na histologickém stupni jejich malignity. Chirurgická resekce vybraných malignit vyžaduje bezpečnostní lem zasahující do zdravé tkáně. Blízkost eloquentního kortexu však často limituje radikalitu resekce. V některých případech dochází rovněž ke změnám anatomických poměrů vyvolaných tlakem tumoru. Spolehlivá lokalizace funkčního kortexu (v případě řeči typicky g. frontalis inferior dominantní hemisféry, v případě motoriky oblast centrálního sulku) je pak při použití klasického MR vyšetření prakticky nemožná. Funkční MR tak pomáhá k lokalizaci, popřípadě k upřesnění vztahu mezi eloquentním kortexem a strukturální lézí (obrázek 7). Při interpretaci funkčních výsledků je vždy nutná velká obezřetnost. Musíme si uvědomit především statistickou povahu výsledků fMRI. Aplikace uniformního souboru parametrů při zpracování a hodnocení vyšetření může vést při velké interindividuální variabilitě na jedné straně k nadhodnocení, na druhé straně k podhodnocení výsledků (významnosti a rozsahu aktivace). Přítomnost edému, postiradiačních změn apod. navíc ovlivňuje mikrovaskulaturu v okolí nádoru a tím i schopnost detekovat v příslušných oblastech hemodynamickou odezvu (8). Jak vidíme, celá řada otázek v této problematice zůstává zatím otevřená. Neurochirurg by měl v současnosti brát fMRI jako metodu doplňkovou a myslet na možnost falešně negativního výsledku.

Další doménou funkční MR se může stát epileptochirurgie. U pacientů s farmakoresistentní epilepsií temporálního laloku (TLE) je často indikována parciální resekce v postiženém temporálním laloku. V případě, že se jedná o postižení dominantní hemisféry pro fatické a mnestické funkce, však existuje reálná možnost vzniku pooperačního funkčního deficitu. K určení řečové a paměťové dominantní hemisféry se

v současnosti užívá intrakarotický barbiturátový test (WADA test), který je však invazivní a představuje proto pro pacienta určité riziko. Funkční MR se pak pro vyšetření fatických funkcí nabízí jako neinvazivní alternativa WADA testu (16). Pomocí jednoduchých blokových paradigmat (např. testu slovní plynulosti) jsme schopni pomocí fMRI lokalizovat primární řečová centra (Brockovo centrum, Wernickeho area) (18). Pokud je aktivace čistě jednostranná, můžeme poměrně bezpečně určit i řečově dominantní hemisféru. Pokud se však aktivační centra nacházejí v obou hemisférách, pak je určení řečově dominantní hemisféry mnohem obtížnější (obrázek 8). Kvalitativní (popisná) data se v tomto případě snažíme kvantifikovat pomocí tzv. lateralizačního indexu (LI). Výpočet LI spočívá v porovnání rozsahu (počtu aktivovaných voxelů) popřípadě i statistické významnosti aktivace v obou hemisférách či jejich částech (16). Jednotlivé pacienty pak podle hodnoty LI zařadíme mezi levostranně, pravostranně či smíšeně řečově dominantní. Výsledky dobře korelují s výsledky WADA testu. Při prozatímní neschopnosti nahradit paměťovou složku WADA testu však zůstává i zde fMRI opět metodou doplňkovou.

Role fMRI v diagnostice některých neurologických a psychiatrických onemocnění

Jedním z příkladů využití fMRI v diagnostice by mohla být Alzheimerova choroba – progresivní, neurodegenerativní onemocnění charakterizované postupnou ztrátou paměti a poruchami dalších kognitivních funkcí. Celá řada studií prokázala rozdíly ve fMRI aktivaci mezi pacienty s Alzheimerovou chorobou a zdravými dobrovolníky. Aktivační úlohy byly zaměřeny např. na epizodickou paměť (15), sémantické rozhodování (17) či vyšší vizuální funkce (14). Patologicko-anatomické změny zodpovědné za rozvoj onemocnění mohou být diagnostikovány (většinou až post mortem) ještě před objevením klinických symptomů. Funkční MR by tak mohla sloužit k časné diagnostice a predikci rozvoje paměťového deficitu např. u subjektů s genetickým rizikem pro vznik Alzheimerovy choroby (1).

Rovněž u řady psychiatrických onemocnění jako např. schizofrenie či endogenní deprese dochází k poruše širokého spektra vyšších kognitivních funkcí (pozornost, paměť, verbální fluence). Procesy charakterizující tyto změny mohou být analyzovány právě pomocí fMRI. Přední cingulární kortex hraje pravděpodobně významnou roli v patofyziologii vzniku endogenní deprese. Podle některých studií je deprese spojována s hyperaktivitou v této korové oblasti, efektivní farmakologická léčba naopak s její normalizací. Pacienti se schizofrenií mají zase např. určitý sklon ke sníženému stupni lateralizace řečového kortexu a dysfunkci prefrontálního kortexu ve

srovnání se zdravými dobrovolníky (20). Samostatné užití fMRI při stanovení diagnózy u pacienta s podezřením na výše zmíněná onemocnění není v současnosti reálné. Funkční MRI však jistě významně přispívá k odhalování neuropatofyziologických korelátů těchto onemocnění.

Funkční MR by se mohla uplatnit rovněž u pacientů, kteří prodělali cévní mozkovou příhodu (CMP). Pacienti obvykle vykazují různý stupeň restituce získaného neurologického deficitu. Funkční MR se snaží způsob těchto kompenzačních či reorganizačních mechanismů objasnit (3). V současné době se zdá, že se jedná o reorganizaci příslušného kontralaterálního kortexu (řečového, motorického), který přebírá funkci poškozené oblasti. Například u pacientů s motorickým deficitem korelují pokroky v rehabilitaci se zvýšením aktivity v kontralaterálním premotorickém a sekundárním somatosenzorickém kortexu a v zadních horních částech obou mozečkových hemisfér (10). Funkční MR by tak do budoucna mohla sloužit k monitorování, eventuelně k predikci účinnosti rehabilitační terapie.

Co říci na závěr? Při vyšetřování motorických či kognitivních funkcí je nutno fMRI vnímat jako metodu s dobrou prostorovou i časovou rozlišovací schopností, přesto však do určité míry limitovanou ve snaze přesně určit anatomické a neurofyziologické koreláty těchto procesů. Při dalším zpřesnění a zrychlení diagnostiky (např. fMRI v reálném čase) se pak fMRI do budoucna jistě stane metodou volby řadě v dalších indikacích.

Literatura

1. Bookheimer SY, Strojwas MH, Cohen MS, et al. Patterns of brain activation in people at risk for Alzheimer's disease. *N Engl J Med* 2000; 343: 450–456.
2. Clare S. Functional magnetic resonance imaging: Methods and applications. Volně dostupné na URL: <http://www.fmrib.ox.ac.uk/~stuart> (prosinec 2004).
3. Cramer SC, Nelles G, Benson RR, et al. A functional MRI study of subjects recovered from hemiparetic stroke. *Stroke* 1997; 28: 2518–2527.
4. Friston KJ. SPM99. Wellcome Department of Cognitive Neurology, Institute of Neurology, University College London. Volně dostupné na <http://www.fmrib.ion.ucl.ac.uk/spm/> (Ledem 2005).
5. Friston KJ, Holmes AP, Poline J-B, et al. Analysis of fMRI Time-Series Revisited. *NeuroImage* 1995; 2: 45–53.
6. Gjedde A. Brain energy metabolism and the physiological basis of the haemodynamic response. Obsaženo v: Jezzard P, Matthews PM, Smith SM, et al. *Functional MRI. An Introduction to methods*. Oxford University Press, 2001.
7. Hoge RD and Pike GB. Quantitative measurement using fMRI. Obsaženo v: Jezzard P, Matthews PM, Smith SM et al. *Functional MRI. An Introduction to methods*. Oxford University Press, 2001.
8. Holodny AI, Schuller M, Wen-Ching Liu, et al. The effect of brain tumors on BOLD functional MR imaging activation in the adjacent motor cortex: Implications for image-guided neurosurgery. *Am J Neuroradiol* 2000; 21: 1415–1422.
9. Jezzard P, Matthews PM, Smith SM. *Functional MRI. An Introduction to methods*. Oxford University Press, 2001.
10. Johansen-Berg H, Dawes H, Guy C et al. Correlation between motor improvements and altered fMRI activity after rehabilitative therapy. *Brain* 2002; 125: 2731–2742.
11. Levy CE, Nichols DS, Schmalbrock PM, et al. Functional MRI evidence of cortical reorganization in upper-limb stroke hemiplegia treated with constraint-induced movement therapy. *Am J Phys Med Rehab* 2001; 80: 4–12.
12. Lundquist P, Backlund EO, Sjoqvist L, et al. Clinical application of functional resonance magnetic imaging to surgery in the brain. *J Neuroimaging* 1997; 7: 131–133.
13. Ogawa S, Lee TM, Kay AR, Tank DW. Brain magnetic resonance imaging with contrast dependent on blood oxygenation. *Proc Nat Acad Sci USA* 1990; 87: 9868–9872.
14. Prvulovic D, Hubl D, Sack AT, et al. Functional imaging of visuospatial processing in Alzheimer's disease. *Neuroimage* 2002; 17: 1403–1414.
15. Rémy F, Mirrashed F, Campbell B a Richter W. Verbal episodic memory impairment in Alzheimer's disease: a combined structural and functional MRI study. *NeuroImage* 2005; 25: 253–266.
16. Rutten GJM, Ramsey NF, van Rijen PC, et al. fMRI-Determined language lateralization in patients with unilateral or mixed language dominance according to the Wada test. *NeuroImage* 2002; 17: 447–460.
17. Saykin AJ, Flashman LA, Frutiger SA, et al. Neuroanatomic substrates of semantic memory impairment in Alzheimer's disease: patterns of functional MRI activation. *J Int Neuropsychol Soc* 1999; 5: 377–392.
18. Stippich Ch, Mohammed J, Kress B, et al. Robust lateralisation of human language function: an optimized clinical functional magnetic resonance imaging protocol. *Neurosc Letters* 2003; 346: 109–113.
19. Worsley KJ, Friston KJ. Analysis of fMRI Time-Series Revisited – Again. *NeuroImage* 1995; 2: 173–181.
20. Yurgelun-Todd DA, Cohen BM, Gruber SA, et al. Functional magnetic resonance imaging of schizophrenic patients and controls during word production. *Am J Psych* 1996; 153: 200–205.

Neurologická klinika Fakultní nemocnice Hradec Králové připravuje

VIII. NEURO-SKI v HARRACHOVĚ

ve dnech 16. – 18. března 2006

Hlavní témata:

1. Demyelinizace CNS – navigace diagnostiky a léčby roztroušené sklerózy mozkomíšni
2. Navigace v neurochirurgii
3. Dětská neurologie – mezioborová navigace
4. Varia
5. Sekce zdravotních sester

Bližší informace budou rozesílány podle adresáře NEURO-SKI v prosinci 2005 a jsou dostupné na <http://patfyz-jk.lfhk.cuni.cz/neurol/>

Za přípravnou skupinu:

MUDr. Radomír Taláb, CSc., sekretář NEURO-SKI

Neurologická klinika FN Hradec Králové, Nezvalova 265, 500 05 Hradec Králové
tel.: 495 837 233, 495 837 214, fax: 495 837 216, e-mail: talab@fnhk.cz
Stanislava Suková, manager NEURO-SKI

Neurologická klinika FN Hradec Králové, Nezvalova 265, 50005 Hradec Králové
tel.: 495 837 260, fax: 495 837 216, e-mail: stanislava.sukova@seznam.cz

MH Consulting s.r.o.

Martin Horna, Narcisová 2850, 106 00 Praha 10, m.h.c@centrum.cz